第1回東京脳神経血管内治療教育セミナー
第12回 Hybrid Neurosurgery研究会
ALICE Tokyo2021<脳血管障害ビデオライブセミナー>

会期：2021年9月24日(金), 25日(土), 26日(日)

会場：横浜日石ホール（横浜・桜木町）

特定生物由来製品　処方箋医薬品 注)

血漿分画製剤（生理的組織接着剤）

薬価基準収載

ベリプラスト® P コンビセット 組織接着用

Beriplast® P Combi-Set Tissue adhesion

注）注意一医師等の処方箋により使用すること

★効能・効果、用法・用量、禁忌を含む使用上の注意等については添付文書をご参照ください。

資料請求先：

CSLベーリング株式会社

〒107-0061 東京都港区北青山一丁目2番3号

くすり相談窓口 TEL：0120-534-587

JPN-BRP-0322
2019年7月作成

Biotherapies for Life™ CSL Behring

第 1 回東京脳神経血管内治療教育セミナー
第 12 回 Hybrid Neurosurgery 研究会
ALICE Tokyo2021 ＜脳血管障害ビデオライブセミナー＞

プログラム・抄録集

主題：原点回帰、基本を見直そう！

会　期：第 1 回東京脳神経血管内治療教育セミナー
2021 年 9 月 24 日（金）　9:30 より

第 12 回 Hybrid Neurosurgery 研究会
2021 年 9 月 25 日（土）　9:00 より

ALICE　Tokyo2021 ＜脳血管障害ビデオライブセミナー＞
2021 年 9 月 26 日（日）　9:00 より

会　場：日石横浜ホール
（神奈川県横浜市中区桜木町一丁目 1 番地 8　日石横浜ビル 1 階）

事務局：昭和大学藤が丘病院 脳神経外科
〒 227-8501　横浜市青葉区藤が丘 1 丁目 30 番地
TEL:045-971-1151（代表）
E-mail：nsfujigaoka@med.showa-u.ac.jp

オーベン株式会社「第 12 回 Hybrid Neurosurgery 研究会」連絡事務局
〒 107-0062 東京都港区南青山 1-10-4NK ビル 5 階
Tel: 03-6447-1357　Fax: 03-6447-1367（平日 9：00 ～ 18：00/ 土日祝・休）
E-mail: secretariat-hybrid@oben.co.jp

御 挨 拶

早いものでHybrid Neurosurgery研究会も第１２回を迎えることになりました。前回は、コロナの影響で、会場参加はコメンテーター、司会、演者の先生のみとし、あとは、ＷＥＢで参加していただきました。毎年１５０名前後の会場参加なので、ＷＥＢでどの程度参加していただけるか不安でしたが、約５００名近い先生方がＷＥＢで参加してくれました。また、ALICE Tokyoでは Chapot 先生が、ＷＥＢでドイツ時間午前1時から8時までフル参加で発表、討論を盛り上げてくれました。

さて、コロナ禍でほとんどの集会がWEB併催となっていますが、ワクチンも普及してきているものの、依然予断の許さない状況となっており、現地参加を含めたH ybrid 開催は難しいかもしれません（演者、座長、コメンテーターは可能な限り現地参加）。さて、今回の第１２回H ybrid Neurosurgery研究会ですが、テーマは”原点回帰、基本を見直そう！“というテーマです。今回の新たな企画として、Hybrid Neurosurgery開催日の前日に東京脳神経血管内治療教育セミナーを開催いたします。このセミナーでは専門医取得前後の先生方を対象に血管内治療に必要な基本的な知識と最新のデバイス（WEB, Pulserider, FRED, CASPERなど）に関する基本的な知識を座学中心に学習します。翌日のHybrid Neurosurgery研究会では、前日の座学で学習したことを動画中心に復習します。ただし、Hybridでは血管内治療のみではなく開頭術（クリッピング、バイパス、AVM摘出など）の基本手技もエキスパートの先生方に動画で発表していただきます。

最終日のALICE ２０２１はChapot先生にもWEB参加（状況が許せば現地参加）していただき、高難度症例を中心に国内のエキスパートの先生方と治療方針、治療手技を討論しながらビデオで症例を供覧いたします。もちろん、3日間WEB併催としておりますので、会場に来られない（会場参加が制限される場合も含めて）WEBでの視聴可能でオンデマンド配信も行う予定です。奮って御参加ください。

プログラムの骨子は以下のとおりです。

開頭術
体位、セットアップから開頭、閉頭まで
展開、剥離、クリップまで
ランチョンでの術者教育のセッション
血管内治療
各種デバイス戦国時代、Bifurcation ANをどう攻略する？
新規デバイスどう使う？FDどう選択する？Bifurcation deviceをどう使い分ける？
症例検討　How I do it?　２例準備しています。

2021年９月吉日

Hybrid Neurosurgery研究会
代表世話人　寺田　友昭

交通案内・アクセス

日石横浜ホール

神奈川県横浜市中区桜木町一丁目１番地８　横浜日石ビル１階
TEL：070-6528-5318（事務局直通）

※１階の「ENEOS（ガソリンスタンド）」を目印に、ご来場ください。

◆鉄道・徒歩の場合

ＪＲ京浜東北・根岸線、横浜市営地下鉄「桜木町」駅より、徒歩４分。
東口からランドマークタワー方面のエスカレーターを上り、「歩く歩道」を、１つだけ進み、左折。
県民共済プラザビルを左手に見ながら直進。（右前方１階にガソリンスタンド ENEOS が見えてきます）
ENEOS の建物２階にある、ガラス張りのエントランスを入って、エスカレータを降りて頂くと受付です。
みなとみらい線の「みなとみらい」駅からは、ランドマークを通り抜け、徒歩６分です。

◆お車ご利用の場合

首都高速神奈川１号横羽線　みなとみらい出口からすぐです。

・横浜方面からの車は、まず左折し、次の信号も左折。
　そして高速に入らないように左折し、横浜銀行を過ぎてまた左折です。
・石川町方面からの車は、まず直進し、次の信号を右折。
　Ｔ字路を右折し、横浜方面からの出入り口の前でまた右折。
　あとは同じです。

建物の地下２階の時間貸駐車場がございますが、**高さ 1.55m を越える車両の駐車は出来ません。**
また、台数に限りがございます。
土日は大変込み合いますので、周辺のパーキングを予めご確認下さい。
また、駐車サービス券のご用意はございませんのでご了承ください。

・所用台数：278 台（平面駐車 36 台 機械式駐車 242 台）
・料金：100 円 12 分毎（料金上限はございません）

会場案内図

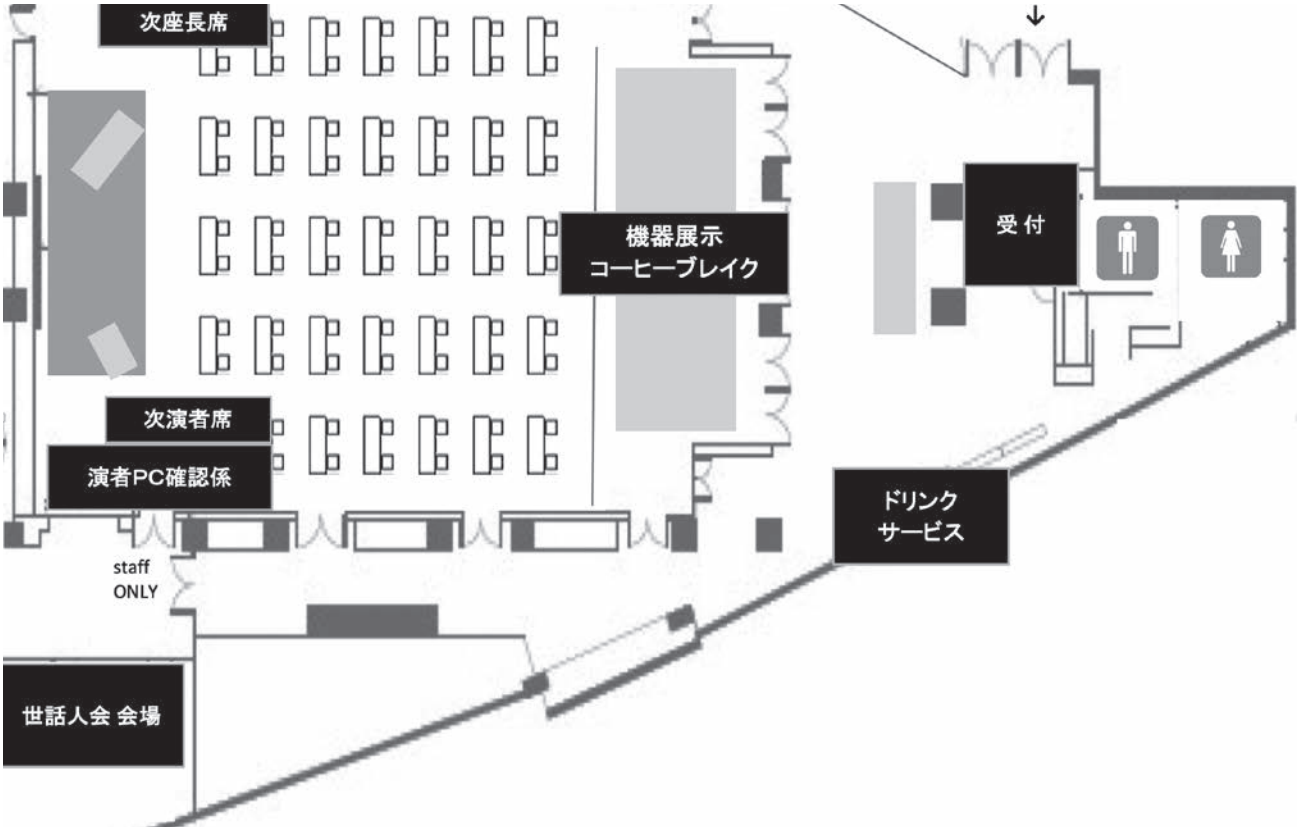
次座長席
機器展示
コーヒーブレイク
受付
次演者席
演者PC確認係
ドリンク
サービス
staff
ONLY
世話人会 会場

会場参加者　ご案内

Ⅰ. 会場参加者の皆様へ

1. 会　期　　2021 年　9 月　24 日（金）　第 1 回東京脳神経血管内治療教育セミナー
2021 年　9 月　25 日（土）　第 12 回 Hybrid Neurosurgery 研究会
2021 年　9 月　26 日（日）　ALICE Tokyo 2021 ＜脳血管障害ビデオライブセミナー＞

2. 会　場　　日石横浜ホール
神奈川県横浜市中区桜木町一丁目 1 番地 8　横浜日石ビル 1 階
TEL：070-6528-5318(事務局直通)

3. 受　付　　ⅰ）参加受付
9 月 24 日（金）　9：10 より
9 月 25 日（土）　8：40 より
9 月 26 日（日）　8：40 より
※複数日程参加の方は、初日に配布したネックストラップを着用のうえ、ご入場ください。

ⅱ）参加費
無料

ⅲ）コロナウイルス対策として、参加者の方は、大変恐縮ですが座席を指定させていただきます。
受付で座席表をお渡しします。ご確認のうえ、着席ください。
参加証へは、氏名、所属をご記入のうえ、会場では必ずご着用ください。
※ネームホルダーは、お持ち帰り頂いて構いません。
※ 24,25,26 日間参加の方は、初日受付時のネックストラップをご着用ください。
お忘れの場合は、受付までお声掛けください。

4. クローク　　新型コロナウィルス対策として、クロークは設置いたしません。
お席は広めに確保させていただきましたので、各自お手元にて管理をお願いいたします。

5. その他　　ⅰ）Wi-Fi 設備について
対応しておりません。ご了承ください。
ⅱ）喫煙について
会場は全館禁煙でございます。御協力をお願い致します。
ⅲ）写真撮影及び録音について
ビデオ、カメラ、携帯電話での撮影・録音はご遠慮ください。
ⅳ）服装について
クールビズ (ノーネクタイ・ノージャケット) にて実施致します。
ⅴ）ご略歴の紹介について
討論に時間を充てるため、当会では割愛させていただきます。ご了承ください。

Ⅱ. 座長の先生方へ

1.　座長の先生は、御担当の演題となりましたら、会場内スクリーン向かって右側の座長席に直接ご着席いただきますようお願いいたします。

2. セッション中の進行は座長に一任致します。時間厳守にご協力いただけますよう、お願い致します。

Ⅲ. 演者の先生方へ

1.　当日の受付について

ご自身の発表の２つ前の演題となりましたら、スクリーン向かって左前方にございます PC 係にお声掛け頂き「次々演者席」に御着席いただきますようお願い致します。

2. 発表に際して

ⅰ）発表時間

一般演題：発表　プログラムに記載されている時間を確認いただき発表時間の厳守をお願い致します。

ⅱ）会場のパソコンを使用しての発表となります。USB でデータをご持参ください。

※パソコンは Windows、Mac の両方を用意しております。

ⅲ）事前に連絡事務局にデータを提出頂くことも可能です。

Ⅳ. 世話人の先生方へ

世話人会は、コロナ禍のため、開催いたしません、ご了承ください。

WEB 参加者　ご案内

Ⅰ.WEB 参加者の皆様へ

1. 会　期　　2021 年　9 月　24 日（金）　第 1 回東京脳神経血管内治療教育セミナー　9:30 ～ 17:30
　　2021 年　9 月　25 日（土）　第 12 回 Hybrid Neurosurgery 研究会　9:00 ～ 18:05
　　2021 年　9 月　26 日（日）　ALICE Tokyo 2021　9:00 ～ 15:25

2. 会　場　　日石横浜ホール（招待者のみ）
　　神奈川県横浜市中区桜木町一丁目 1 番地 8　横浜日石ビル 1 階
　　TEL：070-6528-5318(事務局直通)

3. 受　付　　i）事前参加受付
　　研究会のホームページ（https://www.hybridneurosurgery.info/）から
　　参加受付を行ってください。
　　ライブ配信視聴をご希望の場合は、9 月 22 日（水）までにご登録をお願いいたします。

　　ii）参加費
　　9 月 24 日　2,000 円
　　9 月 25 日　2,000 円
　　9 月 26 日　2,000 円
　　3 日間　　5,000 円
　　クレジットカード決済のみ。詳細はホームページをご参照ください。

4. その他　　i）質問・コメントについて
　　ライブ配信では、質問・コメント投稿機能より、参加者は座長・演者への質問が可能です。

　　ii）写真撮影及び録音について
　　ビデオ、カメラ、携帯電話での撮影・録音は固く禁じます。

　　iii）ご略歴の紹介について
　　討論に時間を充てるため、当会では割愛させていただきます。ご了承ください。

Ⅱ.WEB 参加の座長の先生方へ

1.　座長の先生は、御担当の 1 つ前の演題となりましたら、パソコンの前で待機いただきますようお願い致します。

2.　セッション中の進行は座長に一任致します。時間厳守にご協力いただけますよう、お願い致します。

Ⅲ .WEB で参加の演者の先生方へ

1．　当日の配信について

ご自身の発表の２つ前の演題となりましたら、パソコンの前で待機いただきますようお願い致します。

2．発表に際して

ｉ）発表時間

一般演題：発表　プログラムに記載されている時間を確認いただき発表時間の厳守をお願い致します。

ii）安定した配信供給のため、事前の動画提出にご協力下さい。

感染予防対策について

感染対策について

1. スタッフは毎日検温を実施し、健康状態を確認します。また、手洗い、手指消毒、マスクの着用を徹底します。
2. 受付時には検温・消毒・氏名確認含めて感染経路が分かるように努めます。
3. 館内各所に消毒用アルコール液を設置します。
   参加者が手を触れる箇所（手すり、ひじ掛け、扉取手、エレベータボタン、トイレなど）は消毒を行います。
4. マイク等の機器についても定期的に消毒を行います。また、スタンドマイクは手を触れずに発言の程よろしくお願いします。
5. 施設ガイドラインに沿って各会場の入場制限、座席間隔を確保いたします。
6. 講演者間アクリルパネル設置（ないし物理的距離の確保）による飛沫感染防止を行います。
7. 館内は常時十分に換気を行っておりますが、プログラム中も扉を開放した状態で進行します。

皆様へご協力のお願い

以下に該当する方はご入場いただけませんので、ご来場をお控えください。

1. 37.5 度以上の熱や咳、のどの痛みなどの症状がある方や全身倦怠感など体調がすぐれない方。
2. 新型コロナウイルス感染症陽性とされた人との濃厚接触がある方または、過去 2 週間以内に政府から入国制限、入国後の観察期間を必要とされている国・地域への訪問歴及び該当在住者との濃厚接触がある方。
3. 会場入口において、検温器による来場者体温確認（37.5 度以上が検知された場合、再検温の上、ご帰宅いただく場合がございます）

館内ではスタッフ・関係者のマスクの着用をお願いします。また、「咳エチケット」の励行をお願いします。
館内設置の消毒液や、手洗いなどでこまめな手指の消毒をお願いします。

第１回
東京脳神経血管内治療教育セミナー

プログラム・抄録集

会　期：第１回東京脳神経血管内治療教育セミナー
2021 年 9 月 24 日（金）　9:30 より

会　場：日石横浜ホール
（神奈川県横浜市中区桜木町一丁目１番地８　日石横浜ビル１階）

事務局：昭和大学藤が丘病院 脳神経外科
〒 227-8501　横浜市青葉区藤が丘 1 丁目 30 番地
TEL:045-971-1151（代表）
E-mail：nsfujigaoka@med.showa-u.ac.jp

オーベン株式会社「第 12 回 Hybrid Neurosurgery 研究会」連絡事務局
〒 107-0062 東京都港区南青山 1-10-4NK ビル 5 階
Tel: 03-6447-1357　Fax: 03-6447-1367（平日 9：00 ～ 18：00/ 土日祝・休）
E-mail: secretariat-hybrid@oben.co.jp

組織委員（五十音順）

代表世話人	寺田　友昭	（昭和大学横浜市北部病院　脳神経外科学講座　特任教授）
	大石　英則	（順天堂大学脳神経外科・脳神経血管内治療学講座　教授）
	中原　一郎	（藤田医科大学　脳卒中科　教授）
	根本　　繁	（関東労災病院　院長）
	兵頭　明夫	（鎌ケ谷総合病院　脳血管内治療センター長）
	宮地　　茂	（愛知医科大学　脳神経外科　主任教授）
	村山　雄一	（東京慈恵会医科大学医学部　脳神経外科　教授）

PROGRAM

第１回東京脳神経血管内治療教育セミナー

9：30 ～ 9：35

開会の辞

代表世話人　　寺田 友昭　　昭和大学横浜市北部病院　脳神経外科

9：35 ～ 10：40

血栓回収　適応、吸引、SR, combined 等

（講演 10 分、質疑 3 分）

座長　竹内 昌孝　西湘病院　脳神経外科
糸川　博　牧田総合病院　脳血管内治療センター
森本 将史　横浜新都市脳神経外科病院　脳神経外科

1．適応、Evidence
神谷 雄己　昭和大学江東豊洲病院　脳神経内科

2．親カテ挿入と種々のアプローチ
藤本 道生　新百合ヶ丘総合病院　脳神経外科

3．セットアップ、時間短縮の工夫
竹内 昌孝　西湘病院　脳神経外科

4．Stent retriever の使用法
壷井 祥史　川崎幸病院　脳神経外科

5．吸引カテーテルの使用法
山本 大輔　北里大学　脳神経外科

10：50 ～ 11：30

動脈瘤 コイル、ステント、FD 等【ランチョンセミナー】　日本ストライカー株式会社

（講演 10 分、質疑 3 分）

座長　神山 信也　埼玉医科大学国際医療センター　脳血管内治療科
鶴田 和太郎　虎の門病院　脳神経血管内治療科
秋山 武紀　慶應義塾大学　脳神経外科

1．親カテーテル、DAC の使用法
金丸 和也（WEB）　山梨県立中央病院　脳神経外科

2．ワーキングアングル
堀江 信貴（WEB）　長崎大学　脳神経外科

3.　カテーテル形状形成

滝川 知司（WEB）　　獨協医科大学埼玉医療センター　脳神経外科

11：40 ～ 12：20

動脈瘤塞栓手技

（講演 10 分、質疑 3 分）

座長　村山 雄一　　東京慈恵会医科大学　脳神経外科
根本 繁　　関東労災病院　脳神経外科

4.　ダブルカテーテルテクニック

石橋 敏寛　　東京慈恵会医科大学　脳神経外科

5.　バルーンアシストテクニック

奥村 浩隆　　昭和大学　脳神経外科

6.　ステントアシスト、ステント選択

津本 智幸　　昭和大学藤が丘病院　脳神経外科

12：30 ～ 13：10

動脈瘤新規デバイス

（講演 10 分、質疑 3 分）

座長　中原 一郎　　藤田医科大学　脳卒中科
兵頭 明夫　　鎌ケ谷総合病院　脳血管内治療センター
寺田 友昭　　昭和大学横浜市北部病院　脳神経外科

7.　FD の実際

大石 英則（WEB）　　順天堂大学　脳神経外科

8.　Pulse rider の実際

松本 康史（WEB）　　広南病院　血管内脳神経外科

9.　WEB の実際

中原 一郎　　藤田医科大学　脳卒中科

13：20 ～ 14：00

CAS

（講演 10 分、質疑 3 分）

座長　増尾 修　　横浜市立市民病院　脳血管内治療科
小林 英一　　国立病院機構千葉医療センター　脳神経外科
山根 文孝　　国際医療福祉大学　成田病院　神経外科（WEB）

1. 各種 Protection の実際
小林 英一　国立病院機構千葉医療センター　脳神経外科

2. CASPER を用いた CAS
増尾 修　横浜市立市民病院　脳血管内治療科

3. 頭蓋内 PTA, stent (Wingspan)
植田 敏浩　聖マリアンナ医科大学東横病院脳卒中センター　脳卒中科

＊＊＊　14：00 − 14：20　コーヒーブレイク　＊＊＊

14：20 〜 15：40

D AVF

（講演 10 分、質疑 3 分）

座長　庄島 正明　埼玉医科大学 総合医療センター　脳神経外科
鶴田 和太郎　虎の門病院　脳神経血管内治療科
ｷｯﾃｨﾎﾟﾝ・ｽｨｰﾜｯﾀﾅｸﾝ　東海大学　脳神経外科

1. ACC dAVF
鶴田 和太郎　虎の門病院　脳神経血管内治療科

2. CCF
壽美田 一貴　東京医科歯科大学　血管内治療学分野

3. TS-SS dAVF
津本 智幸　昭和大学藤が丘病院　脳神経外科

4. Tent dAVF
寺田 友昭　昭和大学横浜市北部病院　脳神経外科

5. Anterior cranial fossa dAVF
中原 一郎　藤田医科大学　脳卒中科

6. Spinal dural, epidural AVF
新見 康成（WEB）　聖路加国際病院　神経血管内治療科

16：00 ～ 16：50

AVM

（講演 10 分、質疑 3 分）

座長　新見 康成　聖路加国際病院　神経血管内治療科（WEB）
泉 孝嗣　名古屋大学　脳神経外科
寺田 友昭　昭和大学横浜市北部病院　脳神経外科

1. AVM に対する target embolization
庄島 正明　埼玉医科大学 総合医療センター　脳神経外科

2. AVM に対する Onyx™ を用いた plug and push による塞栓術
泉 孝嗣　名古屋大学　脳神経外科

3. AVM に対する NBCA を用いた塞栓術
ｷｯﾃｨﾎﾟﾝ・ｽｨｰﾜｯﾀﾅｸﾝ　東海大学　脳神経外科

4. AVM に対する Onyx™ を用いた TVE
寺田 友昭　昭和大学横浜市北部病院　脳神経外科

17：00 ～ 17：25

腫瘍塞栓

（講演 10 分、質疑 3 分）

座長　近藤 竜史　埼玉石心会病院　脳血管内治療科（WEB）
宮本 直子　老年病研究所附属病院　脳神経外科（WEB）
渋谷 肇　武蔵野徳洲会病院　脳神経外科

1. Particle を用いた脳腫瘍塞栓術
橋本 孝朗（WEB）　東京医科大学　脳神経外科

2. NBCA を用いた脳腫瘍塞栓術
松田 芳和　昭和大学藤が丘病院　脳神経外科

17：25 ～ 17：30

閉会の辞

村山 雄一　東京慈恵会医科大学　脳神経外科

抄　録　集

血栓回収　適応、吸引、SR, combined 等

血栓回収　適応、吸引、SR, combined 等

1. 適応、Evidence

神谷 雄己
昭和大学江東豊洲病院　脳神経内科

現在我が国で薬事承認され使用されている脳血栓回収用機器は、「原則として発症 8 時間以内（うち Trevo、Solitaire については 24 時間以内）の急性期脳梗塞において、rt-PA の経静脈投与が適応外、または rt-PA の経静脈投与により血流再開が得られなかった患者」が適応とされている。ただこの使用条件は本治療のエビデンスとは必ずしも一致していない。本治療の明らかな有効性が示されているのは現在のところ、「発症 6 時間以内の ICA または MCA M1 部閉塞で、18 歳以上の発症前 mRS スコアが 0-1、頭部 CT または MRI 拡散強調画像で ASPECTS 6 点以上、NIHSS スコア 6 以上のすべてを満たす症例に対し、rt-PA 静注療法を含む内科治療に追加してステントリトリーバーまたは血栓吸引カテーテルを用いた機械的血栓回収療法を可及的速やかに開始すること」、「最終健常確認時刻より 6 時間を超えた ICA または MCA M1 部閉塞では、神経症候と画像診断（NIHSS10 以上かつ ASPECTS 7 点以上）に基づき、16 時間以内に開始すること」である。また、「6-16 時間以内と同様に、虚血コア体積と神経症候あるいは灌流画像での灌流遅延領域にミスマッチがあると判断される症例に対しては、16-24 時間以内に治療を開始すること」も妥当とされている。その他、広範囲の虚血例、軽症例、M2 などの遠位閉塞、BA 閉塞などに対する有効性は現時点で明らかではない。ただこれらに対する有効性を示唆する報告もあり、症例毎に有効性と安全性を勘案して本治療を行うことも考慮される。

－－ MEMO －－

血栓回収　適応、吸引、SR, combined 等

2. 親カテ挿入と種々のアプローチ

藤本 道生
新百合ヶ丘総合病院　脳神経外科

脳血管内治療においてシース留置とガイディングカテーテルの誘導は最も基本的な手技であるが、思わぬトラブルで時間消費をしてしまうことがある。特に血栓回収療法においては、t-PA 使用下で8F 以上のシースを留置する必要があるため、より安全・迅速な手技が求められる。以下の点について、治療を成功させるための安全な方法について解説する。

1. 術前評価：MRI もしくは CTA でアクセスルートの確認を行う。目的とする血管の分岐角度を評価し、インナーカテーテルの形状やアプローチルートを決定する。
2. 動脈穿刺：大腿動脈の前壁穿刺が基本である。穿刺のトラブルは重大な合併症を引き起こすことがあるため慎重に行う必要がある。透視下で大腿骨頭の位置を確認して穿刺を行うが、エコーガイド下での穿刺がより安全である。
3. シース留置：はじめに 4F シースを留置し、大腿動脈撮影を行って穿刺位置や腸骨動脈の屈曲の有無などを確認することが望ましい。屈曲の強い腸骨動脈に無理にシースを進めると血管損傷で後腹膜出血をきたすこともあるため、シース留置は必ず透視下で行うようにする。
4. ガイディングカテーテルの誘導：大腿動脈アプローチが基本であるが、アプローチルートの蛇行・屈曲などの理由により上腕動脈アプローチが必要になることもある。またガイディングカテーテルの誘導困難時の対応方法を知っておくことが大切である。

-- MEMO --

血栓回収　適応、吸引、SR, combined 等

3. セットアップ、時間短縮の工夫

竹内 昌孝
西湘病院　脳神経外科

【緒言】急性脳主幹動脈閉塞の転帰に関わる因子は、再開通に至る時間と再開通率である。再開通に至る時間は、搬入から穿刺までの時間（D to P time）と穿刺から再開通までの時間 (P to R time) に区分される。D to P time は院内体制の確立が重要であり、医師のみならずメディカルスタッフ全体での協力体制が必須である。また、P to R time 短縮へ向けて術前セットアップも重要である。当院での院内体制およびセットアップに関して報告する。【院内体制】救急搬入という条件下で、診断、処置、説明を可能な限り時間短縮する必要がある。これらは、医師のみならず、メディカルスタッフの協力がなければ遂行は困難である。協力体制の確立は、業務のルーチン化と face to face での意見交換可能な関係構築が重要である。【セットアップ】機械的血栓回収療法のデバイスは、多くのデバイスが使用可能となり、また、ステントと吸引を併用した combined technique が主流となっている。どの時点で、一連のデバイスを選択するかは、重要である。当院でのデバイスセットアップおよび選択を紹介させて頂く。【まとめ】院内体制は、施設間の規模、人員により全ての施設が同じ体制構築は困難である。当院での院内体制とセットアップを参考にして頂き、独自の体制とセットアップ構築の参考にして頂けたら幸甚である。

-- MEMO --

血栓回収　適応、吸引、SR, combined 等

4.Stent retriever の使用法

壷井 祥史
川崎幸病院　脳神経外科

血栓回収で使用されるステントリトリーバーは日々進歩を続けており、数多くのものが使用できるようになった。 しかしながら、種類が多くなったがゆえに、その選択はより複雑となり使い分けは困難である。現在、本邦では Solitaire FR、Trevo XP、EmboTrap、Tron FX の 4 種類が使用できるが、それぞれ適応や使用方法は微妙に異なる。 適切に使い分けるために、それぞれの製品における適応・禁忌・使用方法を熟知することが重要である。

Solitaire FR は 1 枚のシートがオーバーラップして筒状の構造を形成しているため、ステントサイズよりも小さな血管に展開しても過度な radial force がかからないのが特徴である。 Trevo XP は血栓に切り込むようにストラット構造が配列されており、ステント全体を透視で確認することができる。EmboTrap はインナーチャネルとアウターケージの 2 つの構造からなり、ステント展開中はインナーチャネルを通して血流が保たれるメリットがある。 Tron FX は 0.0165inch のマイクロカテーテルで誘導でき、屈曲血管でも密着するため特に末梢閉塞病変での有効性が高い。

それぞれのステントの禁忌事項は概ね同様であるが、一部異なる項目があるため、その違いを理解し適切に使用することが求められる。本セミナーでは、各種ステントリトリーバーの特徴や注意点を把握し、より血栓の回収率を上げるための臨床応用について言及する。

-- MEMO --

血栓回収　適応、吸引、SR, combined 等

5. 吸引カテーテルの使用法

山本 大輔
北里大学　脳神経外科

吸引型血栓回収機器（aspiration catheter: AC）はステント型血栓回収機器 (stent retriever: SR) と同等のエビデンスを 2019 年に発表された COMPASS で得ることができた。現在、使用可能な AC は 4 種類 (Penumbra、SOFIA、Catalyst、REACT) あり、それぞれに口径の違うカテーテルを有し、吸引機器はポンプ式とマニュアルシリンジ型を有している。SR による血栓回収との最大の違いは a direct aspiration first pass technique: ADAPT と言われる手法で病変を lesion cross することなく治療が可能であり、アテローム性病変の時や穿通枝引き抜けによる出血が懸念されるときなど、使用法を習熟することは安全な治療の完遂に必要不可欠である。私たちはアテローム性病変で lesion cross がリスクを伴う時や困難な場合や、M2 閉塞に対して血栓回収時の血管偏位を抑える目的、脳底動脈閉塞の場合など、局面によっては積極的に ADAPT を用いている。また、血管の屈曲蛇行が著しく、閉塞部位への繰り返しの再誘導が難しそうな場合など SR に AC を併用して AC を中間カテーテルとして使用し、回収時には SR と AC を一塊にして回収せず、AC は残しておくことを選択している。AC の特徴と当院における実際の使用方法を紹介する。

-- MEMO --

動脈瘤 コイル、ステント、FD 等【ランチョンセミナー】

動脈瘤 コイル、ステント、FD 等【ランチョンセミナー】

1. 親カテーテル、DAC の使用法

金丸 和也
山梨県立中央病院　脳神経外科

親カテーテルと DAC の適切な選択と使用は、血管内治療成功のまさに土台となる。その役割として、治療に必要な DAC やマイクロカテーテル等をその内腔を通過させ良好な操作性を確保すること、血管撮影のための造影剤注入経路の確保、さらにバルーン付き親カテーテルによる母血管の一時血行遮断を可能にすることの 3 つが挙げられる。

親カテーテルや DAC には多くの種類が存在する。対象動脈瘤までアクセス経路の状態と治療戦略（シンプルテクニック、各種アシストテクニック、フローダイバーター留置（コイル塞栓併用の有無）等）を元に必要な性能を判断する。その上で最も安全で確実に治療可能な機材を選択する。その際に考慮するカテーテルの特性としては、内径、外径、長さ、サポート力、末梢到達性等がある。

内頚動脈系では、内頚動脈基部までなら 9Fr（7Fr ガイディングシース）でも挿入可能である。椎骨動脈系では、優位側であれば 7Fr（5F ガイディングシース）が挿入可能であるが、非優位側の場合や屈曲蛇行が強い場合には 6Fr、時には 4Fr までしか挿入できない場合があり、両側椎骨動脈からのアプローチも考慮する。親カテーテルは末梢まで挿入した際の血管攣縮や、屈曲部を通過させた際のアコーディオン現象に注意が必要である。コイルのアンラベル等への対処にマイクロスネアを用いる場合があり、7Fr 以上の使用が望ましい。これらの必要な知識を紹介する。

-- MEMO --

動脈瘤 コイル、ステント、FD 等【ランチョンセミナー】

2. ワーキングアングル

堀江 信貴
長崎大学　脳神経外科

脳動脈瘤の治療を行う上では開頭クリッピングのアプローチが成否を決定するのと同様に、動脈瘤内塞栓術においても working angle の設定が治療成績に直結する。脳血管内手術は 2 次元での操作となるため、特に bleb の認識や分枝血管の認識が術中破裂や塞栓・閉塞予防に必須である。動脈瘤のワーキングアングルを決定するうえで動脈瘤タイプ別に概説する。① Terminal type aneurysm においては AP plane で動脈瘤の neck が明瞭に見える、neck と分枝と十分に分離できる（A2, M2, P1）、動脈瘤が最も大きく見える、bleb が分離できる、inflow/outflow zone をイメージしながら塞栓が可能なアングル、これらを考慮する。一方で LAT plane で A2 (P1) の orifice が重なる、tangent 方向から coil の広がりを見る、stent 併用の際は coil が stent の中か外かを確認 (down the barrel)、などを考慮する。② Side wall aneurysm においては LAT が key angle となることが多いが、動脈瘤の neck が明瞭に見える、Neck と分枝と十分に分離できる（特に dome よりに起始している場合）、母血管の長軸が長く見える（balloon/stent assist）、動脈瘤が最も大きく見える、bleb が分離できる、inflow/outflow zone をイメージしながら塞栓が可能、などを考慮する。またどちらかの plane でガイディングカテーテルの先端が確認できるようにする（滑落防止）。本発表では実症例を交えて我々の工夫について紹介する。

-- MEMO --

動脈瘤 コイル、ステント、FD 等【ランチョンセミナー】

3. カテーテル形状形成

滝川 知司
獨協医科大学埼玉医療センター　脳神経外科

脳動脈瘤コイル塞栓術において、マイクロカテーテルを動脈瘤内に安定して留置することは、治療の成功のための必須条件となる。そのためには、親血管走行と動脈瘤の位置に合わせたマイクロカテーテルの形状形成が必須である。汎用される形状についてはプリシェイプカテーテルが使用されるが、必ずしも動脈瘤の形状、位置に合致しない動脈瘤が多く、その場合は自分で形状を作成する必要がある。近年では 3D プリンターにより動脈瘤モデルを作成し、マイクロカテーテルの形状を作成する方法など、いくつかの新たな工夫がなされているが、通常、3D DSA の画像をワークステーションで確認しながら、どのような形状にするか決定することになる。3 次元的に動脈瘤近位側の親血管のカーブを少なくとも 1 カーブ分（場合によっては 2 カーブ分）の形状を付けたうえで、動脈瘤の分岐に合わせてマイクロカテーテルの先端の向き、長さを調整することとなる。基本的なシェイピングの考え方と tips を紹介する。また、形状形成には、付属のマンドリルを用いたスチームシェイプもしくはヒートガンを用いたシェイピングが一般的であるが、シェイピングの方法、マイクロカテーテルの種類によっても最適な設定は異なることに注意が必要である。至適な設定のセッティングも加えて紹介する。

-- MEMO --

動脈瘤塞栓手技

動脈瘤塞栓手技

4. ダブルカテーテルテクニック

石橋 敏寛
東京慈恵会医科大学　脳神経外科

脳動脈瘤塞栓術における、種々の技術は年々増加している。当初はマイクロカテーテル1本を脳動脈瘤内に誘導しコイル塞栓術を施行していたが、近年は様々な技術的工夫を用いて塞栓術を施行している。その代表的なテクニックがダブルカテーテルテクニックである。Technical tips であるため、年代的にどのあたりから行われているか詳細は不明であるが、1998 年 すでに Baxter らが double catheter technique を用いた脳動脈瘤塞栓術の報告を行っている。近年はステント併用脳動脈瘤塞栓術が標準化しているが、血栓塞栓症合併症、将来的な転機の不確実性などを考えると、正常血管に異物を留置しないという点は、ダブルカテーテルを用いた脳動脈瘤塞栓術は有効かつ安全であると思われる。ダブルカテーテルを行うにあたっては、ただ、二つのカテーテルを用いるということのみではなく、細かいことながら、以下の様ないくつかの tips がある。

ダブルカテーテルを行う上での Technical tips は（1）ガイディングカテーテルのセッティング、（2）マイクロカテーテル の誘導、（3）マイクロカテーテル の先端位置、（4）コイル挿入、離脱のタイミング、などがある。これら症例の自験例を供覧、解説する。

-- MEMO --

動脈瘤塞栓手技

5. バルーンアシストテクニック

奥村 浩隆
昭和大学　脳神経外科

脳動脈瘤塞栓術における advanced technique の一つに balloon-assisted technique がある。Stent-assisted technique と比較して、抗血小板療法や破裂症例への対応、術中破裂時での止血など有利な点を有しているので脳動脈瘤塞栓術を行うにおいて習得が必須と考えられる。Balloon-assisted technique を遂行するためには、device の基本構造や製品毎の特徴、基本的な操作方法などを熟知しておく必要がある。また、先端部に balloon があり通常の microcatheter より accessibility に劣るため、蛇行血管等における誘導の工夫についてもあらかじめ理解しておかなければならない。その他、塞栓の際に microcatheter の挙動に対する影響、technical tips、pitfall などについて習熟しておくのが望ましい。本講演にてこれらのポイントについて症例や図表などを交えながら解説する。

-- MEMO --

動脈瘤塞栓手技

6. ステントアシスト、ステント選択

津本 智幸
昭和大学藤が丘病院　脳神経外科

ステントの選択と留置時の tips

1. ステントの選択

現在使用可能なステントに Enterprise 2, LVIS blue, LVIS Jr., Neuroform Atlas がある。Enterprise 2 stent は血管の直線化による flow diversion 効果に期待して用いている。LVIS blue は、mesh density による flow diversion 効果に期待して使用するが、ステント最小径 3.5mm となっており、血管径が 2.5mm 程度以上ないと展開困難となることも予想される。LVIS Jr. は小径の血管に留置でき resheath ができることは有用だが短縮を考慮する必要がある。また flow diversion 効果は blue ほどではないため、小径の血管には位置合わせが容易で短縮が少ない Neuroform Atlas を選択するほうが無難と考える。

2. シングルステント留置の tips

コイルをなるべく巻いてからのステント留置を基本と考えている。特に底浅瘤に Neuroform Atlas を先に展開するとストラットが瘤内に陥入し、詰めるべきスペースが減り、その後のコイル塞栓に難渋する場合がある。

LVIS ステントに関しては、FRED よりも展開が難しい場合がある。このため、Headway21 に DAC を組み合わせ、マイクロカテーテルの操作性を高めた方が良い。

3. 複合ステント

第 12 回 Hybrid Neurosurgery 研究会にて発表予定である。

-- MEMO --

動脈瘤新規デバイス

動脈瘤新規デバイス

7.FD の実際

大石 英則
順天堂大学　脳神経外科

現在、本邦で薬事承認を受けている flow diverter（FD）は、PIPELINE（メドトロニック）、FRED（テルモ）、SURPASS（ストライカー）の三種類である。各々のデバイスは治療対象とする脳動脈の局在やサイズだけでなく、構造に影響されるデバイス特性や展開留置の手技にも若干の違いがある。そこで、当施設における FD 治療の自験例から、各種デバイスの適切な使い分けを考察する。

-- MEMO --

動脈瘤新規デバイス

8.Pulse rider の実際

松本 康史
広南病院　血管内脳神経外科

コイル塞栓術支援用ステントとフローダイバーターステントの登場により、脳動脈瘤治療における血管内治療の可能性は大きく拡がった。コイル塞栓術支援用ステントは動脈瘤内に留置したコイルが母血管側に逸脱するのを防ぐことを目的として開発されたものであるが、ステントが留置された母血管が直線化することと、ステントストラットによる整流効果で動脈瘤への血流が減少することが示唆された。この点に注目して開発されたのが、フローダイバーターステントである。コイル塞栓術支援用ステントとフローダイバーターステントは共にチューブ状の構造であり、留置部位から分岐する血管がある場合には分岐血管内腔にステントが露出してしまうという共通の構造的欠点がある。

2020 年、従来のチューブ状ステントとは全く異なる、複雑な三次元形状のコイル塞栓術支援用ステントであるPulseRiderTM aneurysm neck reconstruction deviceが本邦でも使用可能となった。PulseRiderTM はワイドネック分岐部動脈瘤用にデザインされたコイル塞栓術支援用ステントであり、T 形状のものと Y 形状のものがあり、数種類のサイズ展開がある。血管分岐部に PulseRiderTM を留置した場合、分岐血管内腔にはステントが露出しない構造となっているのが最大の特長であり、抗血小板薬の減量や使用期間の短縮が期待される。また、従来のステントと違い、PulseRiderTM を留置する際に遠位血管の確保を必要としないという特長もある。

-- MEMO --

動脈瘤新規デバイス

9.WEB の実際

中原 一郎
藤田医科大学　脳卒中科

EB (Woven EndoBridge) は、脳底動脈先端部、中大脳分岐部、前交通動脈などの、従来の治療では再発しやすく、あるいは複雑なステント留置を要するような広頸分岐部瘤（wide-neck bifurcation aneurysm: WNBA）が適応となる新規デバイスである。Intrasaccular flow disruptor という全く新しい概念のデバイスであり、2011 年に臨床供用が開始され、現在までに 12,000 例以上の症例蓄積がある。本邦では 2021 年 1 月に導入されている。JSNET-DB 全例登録の対象となっており、約 40 例が実施されている。本講では、WEB の概要、基本手技、海外データを主に解説する。

-- MEMO --

CAS

CAS

1. 各種 Protection の実際

小林 英一
国立病院機構千葉医療センター　脳神経外科

CASPER stent（TERUMO）の登場により、頚動脈ステント留置術（CAS）における遠位塞栓症のリスク低減が期待されているが、embolic protection の重要性は未だ変わりはない。GuardWire（Medtronic）は現在使用困難な状況で、各施設で症例に応じた protection を工夫している。Distal filter に proximal balloon protection を組み合わせると塞栓症予防効果が高まるため、これを第 1 選択または高リスク例の protection 法とする施設は多い。我々のデータでも combined protection は術中 debris が発生しても DWI 陽性率を 1/3 以下に抑制することが判明している。しかし、大量の debris の発生や液状の debris が発生した際は、combined protection でも対応が困難な場合がある。まず、proximal balloon または MOMA 単独で内頚動脈の血流停滞可能かの評価が重要で、特に後拡張時の吸引がカギであると考えている。症候性でエコーおよび MRI で不安定性が示唆される場合は、過半数に大量 debris を認めるため、厳重な protection が必要である。ステント留置後の IVUS による内膜評価が重要で、顕著な plaque protrusion を認める症例には protection 解除前のステント追加が有効であったが、CASPER stent どおしの overlap の効果に関しては臨床データが不足している。自験例を提示しながら、現時点の embolic protection と周術期戦略に関して議論したい。

-- MEMO --

CAS

2.CASPER を用いた CAS

増尾 修
横浜市立市民病院　脳血管内治療科

頸動脈ステント留置術 (CAS) における問題点の一つに、術後の plaque protrusion がある。この問題点を解決すべく、昨年 CASPER が導入された。2 種類のナイチノール性ワイヤーで編み込まれた double-layer braided stent である。CASPER を用いた CAS では、前拡張では末梢血管径よりややサイズダウンしたバルーンを選択し、後拡張では末梢血管径と同等のサイズで行うという手技自体は従来と全く変えてはいないが、金属被覆率が既存のステントより高いため、術前に Verifynow を測定の上、抗血小板剤を適宜調整している。CASPER は、基本的に総頸動脈と同等もしくは 1mm 程度大きめのサイズとするが、短縮することを考慮した長さと合わせて、総合的にサイズ選択する。留置に関しては、先端フレアはできるだけ直線的な部位で留置を行い、そのまま 1:1 で展開を進めるが、屈曲及び頸動脈分岐部の近位部にさしかかった時は、血管への密着性を高めることと、血管走行に沿った形で留置できるように system push を加える。これによりある程度の屈曲病変には対応可能と考えているが、過度の屈曲病変や過度の石灰化病変では、現時点では従来の open cell stent を用いている。当科で実際に行った CAS の動画を供覧し、CASPER に適した病変、留置法を解説する。

-- MEMO --

CAS

3. 頭蓋内 PTA, stent (Wingspan)

植田 敏浩
聖マリアンナ医科大学東横病院脳卒中センター　脳卒中科

頭蓋内動脈狭窄症に対するWingspan stentingの有効性は、SAMMPRIS試験では否定されたが、適応を厳しくした米国の市販後調査の結果では良好な成績が報告された。一方急性期脳血栓回収療法時に、動脈硬化性頭蓋内動脈狭窄が主因となる場合には治療に難渋することも多い。本セミナーでは、症候性の動脈硬化性狭窄病変に対する本治療の適応、基本手技、治療成績について、症例を提示しながら解説する。

「急性期症例」

急性期脳主幹動脈閉塞に対する脳血栓回収療法施行の際に、頭蓋内動脈狭窄の急性閉塞と診断された場合、Balloon angioplastyが試みられる。解離や破砕困難な血栓により再開通困難例では、やむを得ずstent留置が必要な場合も経験する。但し急性期stent血栓症のリスクが高く、適切な抗血小板療法が必須である。

「待機的症例」

70%以上の高度狭窄で、内科的治療抵抗性のものが適応となる。安全性を第一とした治療戦略は、1）初回治療はBalloon angioplastyのみとする、2）穿通枝を含むMCA・BAにはstent留置は慎重に、3）10mm以上の長い病変は解離や急性閉塞のリスクが高いので適応は慎重に、4）Balloon拡張は緩徐に行い、拡張回数は最小限に留める、5）Wingspan stent留置後の後拡張は原則として行わない、6）再狭窄の治療にはstent留置を考慮する。

-- MEMO --

D AVF

D AVF

1.ACC dAVF

鶴田 和太郎
虎の門病院　脳神経血管内治療科

Anterior condylar confluence(ACC) の shunt point は hypoglossal canal 周囲の骨内にあり shunt pouch を形成して ACC や anterior condylar vein (ACV) に開口する。main feeder は通常 ascending pharyngeal artery (APA) の neuro-meningeal trunk である。ACC AVF の多くは internal jugular vein(IJV) から順行性に流出するが、中には頭蓋内逆流や脊髄静脈への流出を伴った aggressive type も存在する。治療は transvenous embolization (TVE) がスタンダードであり根治率も高い。

TVE のポイント：①コントロール撮影は、対側 APA 造影を用いると shunt point から drainage までの構造が把握しやすく有用である。②太い IJV から狭い ACC へアプローチする際にはマイクロカテーテルが安定しにくいため、中間カテーテルを用いてサポートを得る。③骨内の shunt pouch を selective に塞栓すること優先する。③ flow reduction 後 ACC 内の packing に移行するが、舌下神経管内を走行する ACV への coil を充填は、舌下神経麻痺の危険があるため最小限にする。④順行性の shunt flow が残存してもフォローアップで消失することが多い。

-- MEMO --

D AVF

2.CCF

壽美田 一貴
東京医科歯科大学　血管内治療学分野

Cavernous sinus dural arteriovenous fistula(CS-DAVF) は、個々の症例により feeding artery、drainage vein、シャントポイントが異なるため画一的な治療方針では対応できないことが多い。そのため術前の画像診断において、治療に有用なアクセスルート、塞栓すべきシャントポイント、出血などのリスクとなるドレナージルートを把握して治療方針を決定する必要がある。本セミナーにおいては、1）術前の画像診断におけるシャントポイントの同定について、2）CS からつながるドレナージルートについての解剖および画像上の特徴、3）CS-DAVF に対して transvenous embolization を行うにあたりアクセスルートとして重要な inferior petrosal sinus(IPS) および superficial temporal vein からのアプローチ方法について実際の手術動画を提示する。

-- MEMO --

D AVF

3.TS-SS dAVF

津本 智幸
昭和大学藤が丘病院　脳神経外科

1. はじめに

TS-SS dural AVF に対しては従来コイルによる TVE が行われてきた。現在も皮質静脈逆流を伴う Borden type 3 TS-SS dural AVF には TVE が第一選択と考える。 一方、析出型非接着性液体塞栓物質である ONYX が保険適応になったことで、ONYX TAE で治療な可能な病変も増えてきている。

2. 治療選択

Borden type 1 TS-SS dural AVF に対して従来は palliative な意味合いでの NBCA glue を用いた TAE を行ってきたが、近年静脈洞をシールできるバルーンが使用できるようになってきたこともあり、根治的な ONYX TAE が可能になってきた。Borden type 2 dural AVF に対しては、従来 sinus packing が選択されてきたが、それらの症例の中に静脈洞を温存しながら TAE を行い、皮質静脈の逆流を改善し根治できる症例が存在する。Borden type 3 に対しては現在も TVE が基本ではあるが、cone-beam CT などを用いた術前診断によって shunt point を特定でき、sinus packing でなく、selective embolization を行える症例が増えている。

発表では、実際の症例を提示し、手技における tips などを供覧する。

-- MEMO --

D AVF

4.Tent dAVF

寺田 友昭
昭和大学横浜市北部病院　脳神経外科

テント部に発生する硬膜動静脈シャントは、発生母地から６か所（SPS、内側型、外側型、confluence 近傍、直静脈洞近傍、falco-tentorial junction）に分類されている。いずれのタイプも non-sinus type であり皮質静脈に逆流するため出血リスクが高いのが特徴である。また feeder に関しても外側型以外は中硬膜動脈 (MMA) からのアクセスが容易ではなく治療に難渋することが多い。また、falco-tentorial junction のものでは pial feeder の関与、後大脳動脈の硬膜枝の関与があり、これらの feeder に ONYX を逆流させすぎると脳梗塞を惹起するリスクもある。我々の治療の選択肢は、できるだけ硬膜枝（MMA, posterior meningeal artery）からマイクロカテーテルをシャント直近まで挿入し、ONYX による plug and push で foot of the vein まで塞栓するようにしている。ただし、動脈からのアクセスが極めて困難な場合は静脈側からシャント直近までマイクロカテーテルを挿入し、静脈中枢側にコイルを置き、プラグを形成しやすい状態にしてコイル末梢の静脈に置いたマイクロカテーテルから逆行性にシャントを越えて動脈側まで閉塞している。DAC, DeFrictor, Chikai X010 を用いれば大部分の症例でシャント直近までマイクロカテーテルの挿入が可能であり、１００％近い確率で完全閉塞が可能である。

-- MEMO --

D AVF

5.Anterior cranial fossa dAVF

中原 一郎
藤田医科大学　脳卒中科

前硬膜動静脈瘻 anterior cranial base DAVF (ACB-DAVF) は、すべての硬膜動静脈瘻の5% 未満と稀ではあるが、静脈洞の関与がない Borden Type3 に分類さされ、出血発症のリスクが高く、ACB-DAVF が判明した場合、治療適応となることが多い。Feeder は、内頚動脈系からは ophthalmic artery (OphA) を介して、外頚動脈系からは sphenopalatine artery を介して、anterior and/or posterior ethmoidal artery から、両側性に流入する。また middle meningeal artery から anterior falcine artery を介した流入がみられることがある。Drainer は ACB から cortical vein を介して superior sagittal sinus に環流するが、しばしばこの経路に varix を形成して出血源となる。従来、ACB-DAVF は直達手術による流出静脈離断術が第一選択とされていたが、近年、先端が極細径の Defrictor の登場や Chikai X10 などのワイヤー、Tactics や GuidePost などの細径 DAC などにより、OphA を介したアクセスが可能となり、血管内治療による根治例が増えつつある。一方、蛇行の強い OphA の損傷、網膜動脈閉塞に対する注意を要する。代表例を呈示し ACB-DAVF に対する tips/pitfalls について解説する。

-- MEMO --

D AVF

6.Spinal dural, epidural AVF

新見 康成
聖路加国際病院　神経血管内治療科

Spinal dural AVF (SDAVF) は、40 台以上の男性に好発する後天性疾患で、胸腰椎に好発し、硬膜内逆流による脊髄静脈性高血圧のため進行性の上行性 myelopathy で発症する。動静脈シャントは脊髄ないし神経根を覆う硬膜内に存在し、dorsal spinal artery の硬膜枝が栄養動脈となり、還流静脈は bridging vein であることが多いが、radicular vein であることもある。

術前血管撮影では、病変を発見することと栄養動脈と同じ segmental artery から脊髄動脈が出ていないことを確認する。cone beam CT による Slab MIP 画像が有用である。塞栓術はマイクロカテーテルをできるだけシャント部近くまで進めて栄養血管にウェッジさせ、そこから希釈した NBCA を注入する。塞栓物質は静脈側まで到達する必要があるが、perimedullary vein への過度の浸透は避ける。SEDAVF は、anterior epidural vein へのシャントが圧倒的に多く、また腰椎レベル以下に多い。還流静脈は硬膜外、硬膜内、及びその両方のパターンがある。硬膜内還流をする場合は、症状は SDAVF と区別しがたく、男性優位に発症するが SDAVF よりは女性の比率が高い。Slow flow から high flow まで多彩であり、栄養血管も一本から複数本あるものまでいろいろあり、シャント部位も複数の場合もある。硬膜内静脈逆流の存在しない症例は、拡張静脈による mass effect のため myelopathy や radiculopathy を呈することがある。血管内治療は、slow flow lesion に対しては SDAVF に準ずるが、high flow のものに対しては、経動脈的だけでなく経静脈的アプローチを検討する必要があり、塞栓物質も NBCA のほかにコイル、Onyx などの使用も検討する。

-- MEMO --

AVM

AVM

1.AVM に対する target embolization

庄島 正明
埼玉医科大学 総合医療センター　脳神経外科

AVM の塞栓術は、脳動脈瘤や硬膜動静脈瘻の塞栓術や、脳血栓回収術に比べるとリスキーである。未破裂 AVM に対して塞栓術を初めとした治療介入を行うべきかどうかを検証したアルバ研究では、経過観察症例の 17%にしか臨床的悪化がなかったのに対し、治療介入群では、38%もの症例が臨床的に悪化した。また、JR-NET3 研究にて、国内の AVM 塞栓術 1042 手技をサマライズされたところ、13%もの頻度で手技関連合併症が発生していた。現在の AVM 塞栓術は、他の血管内治療手技に比べるとリスクが高いと思われ、何らかの改良が必要だろう。

その一つとして、AVM を治療する際に、完全閉塞を目指すのではなく、出血リスクが高そうな部位を選択的に塞栓するという Target embolization ストラテジーが有望である。

アルバ研究や JR-NET3 では、完全閉塞を企図された塞栓術が 26.4%／ 22.2% であったのに対して、完全閉塞を企図した AVM 塞栓術が 5%にすぎない MGH では、塞栓術の合併症は 4.9%にしか見られなかったという。このデータは完全閉塞を狙うよりも Target を絞った部分塞栓術の方が治療リスクが低い可能性を示唆している。

また、治療困難な破裂 AVM にたいして、完全閉塞を企図した塞栓術の有害事象が 24.2%あったのに対して、出血源と診断された部位に限定して塞栓した症例では、有害事象は 9.4%であったという報告もある。また、完全閉塞を企図した塞栓術では術中や経過観察中の出血が 10.9%にも見られたが、ターゲット塞栓では 3.1%しかなかった。このデータは、出血源を同定できる破裂 AVM では、部分塞栓術を行った方が安全かつ有用ということを示唆している。

Target embolization は、AVM に対する血管内治療の最終形ではないと思われる。しかし、現状の AVM 塞栓術のリスクを考えると、優先度の高い選択枝になると思われる。

文献

ARUBA 研究：Lancet Neurol 2020;19:573-581.
JR-NET3 研究：AJNR 2020;41:669-675.
MGH のデータ：J Neurosurg 2020;133:1792-1801.
破裂 AVM に対する Target embolization：Neurosurgery 2018;82:343-349.

-- MEMO --

AVM

2.AVM に対する Onyx™ を用いた plug and push による塞栓術

泉 孝嗣
名古屋大学　脳神経外科

Onyx は液体塞栓物質の一つであるが接着性がなく固化するまでの時間が長いことから、病変部にしっかりと充填させることができる特徴がある。粘稠度が高いことも、塞栓物質が一気に静脈側に進んでしまう危険を減じるので、TAE に適した塞栓材料である。Onyx は注入されて血中に入ると溶媒である DMSO の拡散が始まり、塞栓物質の実態である EVOH が析出し始め、Onyx 塊が徐々に固くなる。注入中に停止時間をとると塊の固化が進み、異なる方向に Onyx が進むようになる。これが Onyx の進行方向を変化させる仕組みであるが、注入動脈を逆流することも頻繁に生じる。その場合には注入を停止し、充分な時間（60 秒程度）をとってから注入を再開する。それでも逆流し続けることが多いので、非常にゆっくりと注入し逆流したらすぐに停止できるように心掛ける。この操作を繰り返すことで、カテーテル先端の近位側に硬めの Onyx 塊を形成することができ、これを plug と呼ぶ。Plug が硬ければ、注入中に逆流が始まりにくく、多くの短時間（15-30 秒程度）のポーズをとることが可能となり、より広範に充填しやすくなる。Plug を利用して（＝短距離の逆流を許容しつつ）Onyx を注入することを plug & push と呼び、逆流した時点で注入を終了する simple push と区別される。Plug & push の合併症としてはマイクロカテーテルの抜去困難があり、対策として、カテーテルの先端は直線的な部位とする、逆流は長くしない、DAC を併用する、といった方法がある。

-- MEMO --

AVM

3.AVM に対する NBCA を用いた塞栓術

キッティポン・スィーワッタナクン
東海大学　脳神経外科

現在 AVM に対する塞栓術の多くは Onyx による塞栓が主流であるが、Onyx が普及するまでは主な塞栓物質は NBCA だったと言えよう。しかし、現在でも NBCA が適している場面があり、その使い方を知っておいたほうが塞栓の幅が広がる。NBCA が Onyx を大きく異なる点は接着性である。故に注入時間の許容が少ない、カテーテル接着のリスクがあるなどが難点である。しかし、high flow のシャントには効果的、接着性がある故に止血効果が高い、あらゆるカテーテルから注入できることなどが NBCA のメリットでもあり、適切に使用すれば効果的な治療ができる。NBCA はリピオドールとの希釈割合で固まる速度が変化する（NBCA が多いほど固まりやすい）が、粘稠度にも影響及ぼし、経験を要する。カテーテルの位置、注入の速度などで同じ濃度でも NBCA の病変部への流入を変化させることもできる。最も扱いやすいのはマイクロカテーテルが wedge している状態である。この状態では注入しても reflux がなく、注入した分だけ塞栓物質が前進する。できるだけ塞栓部分を充填したい場合はこのようなカテーテルのポジションを意識するとよい。High flow lesion では高濃度の NBCA が必要であり、以前は 100% 近い NBCA を用いることもあったが、現在は 80%NBCA としている。High flow lesion では NBCA が下流に移動しないように最初から血管壁にくっつけるような注入の仕方が重要である。実際の症例でそれぞれの使用場面を供覧する。

-- MEMO --

AVM

4.AVM に対する Onyx™ を用いた TVE

寺田 友昭
昭和大学横浜市北部病院　脳神経外科

AVM に対する経静脈的塞栓術（TVE）は高率に根治的塞栓が可能となる反面、残存した場合には重篤な合併症が生じるリスクを伴った治療法である。近年、ヨーロッパを中心に治療手技、適応が確立されつつある。一般的な適応、治療を行う上で必要なポイントを解説する。

まず、適応は小型（10 ミリ前後）の single drainer を有する脳深部の症候性の AVM が対象となる。動脈側から可能な限り塞栓を行った後、静脈サイドから残存部分を閉塞させるという手順をとる。

AVM の TVE を行う上で必要な技術は、1）ONYX　TAE でプラグが作れること、2）可能な限り TAE を行い AVM の体積を減じる技術を有すること、3）静脈サイドから動脈に ONYX を逆流させる感覚をd AVF, scalp AVM 等でマスターしておくこと、4）高頻度ペーシングなどによる超低血圧管理ができること、5）ドレーナー開口部まで6、7F カテーテルが誘導できること、6）血管内（静脈側）にカテーテルの留置ができること、である。また、実際に治療を行う前には、数例の症例見学と適応を見極める知識が必要である。

AVM に対する TVE は、高難度手技であり、行うにあたっては十分な準備と必要な技術の習得が必須である。

-- MEMO --

腫瘍塞栓

腫瘍塞栓

1.Particle を用いた脳腫瘍塞栓術

橋本 孝朗
東京医科大学　脳神経外科

血管成分に富んだ脳腫瘍に対しての術前栄養血管塞栓術は手術中の出血量を減少させ、手術操作を容易にすることは以前から報告されている。ここでは Particle を用いた栄養血管塞栓術に関して概説する。

使用する Particle としては PVA（polyvinyl alcohol）、Embosphere があるが、国内で承認されている Embosphere を中心に使用方法、効果に関して 165 例の自験例を中心に説明する。
Embosphere はアクリル系共重合体にブタ由来のゼラチンを含浸およびコーティングした物質であり、非吸収性物質である。2013 年 6 月に薬事承認がおり、2014 年 1 月より販売開始となった。頭頚部・脳神経領域での使用において、国内で初めて承認された粒状塞栓物である。粒子状の形状で、サイズが比較的均一であり、可塑性を有しており、末梢までの到達性が良いのが特徴である。

塞栓術は、できるだけ栄養血管の末梢までマイクロカテーテルを誘導し、喫入状態（wedge）にならないようにするため、細径である 10 タイプのカテーテルを使用している。脳神経領域における Embosphere の適正使用では、300 μm 以上のものが推奨されており、その場合 18 タイプのマイクロカテーテルの使用が適正とされている。しかし、希釈率を上げることで、10 タイプのマイクロカテーテルの使用でも内腔閉塞を回避することが可能であり、Enbosphere 300-500 μm は半分稀釈の造影剤で原液から 30 倍、500-700 μm は原液から 60 倍に希釈することで良好な塞栓を行うことが可能である。また、Enbosphere のサイズを上げることで、vasa nervorum への迷入を回避することもできる。

-- MEMO --

腫瘍塞栓

2.NBCA を用いた脳腫瘍塞栓術

松田 芳和
昭和大学藤が丘病院　脳神経外科

脳腫瘍に対する塞栓術の目的は、摘出時の出血量を減少させること、摘出を容易にすることを目的に行われることが多い。

NBCA（液体塞栓）のメリットとしては、腫瘍内の細かい血管床にも塞栓可能なため前述の目的がより効果的に達成できることが多いことがあげられる。Microcatheter をできるだけ腫瘍の直近まで誘導する事で腫瘍内部に効果的な塞栓が可能となる。そのために我々は中間カテーテルの使用は必須と考えている。

一方デメリットとしては、カテとの接着性、栄養血管への迷入の可能性があり、これらに対する対策をする事が重要である。前者は接着しにくいように低濃度（13～20%）程度の濃度で塞栓を行っている。リピオドールは粘性が高くなるが加温して粘度を低減するようにしている。また、Microcatheter を Wedge させ NBCA が逆流しづらい状態を作り出す事が重要である。後者の栄養血管への迷入の予防については、解剖学的知識を活用し、逆流が可能な部位を設定することが安全に塞栓を行うコツである。また、塞栓を行うと脳浮腫を増強したり、腫瘍内出血を併発してしまったりすることがあるので、摘出術の operator と、日程、塞栓血管についてよく検討する必要がある。

発表では、実症例を交えて我々の方法について紹介する。

-- MEMO --

協賛企業一覧（敬称略、2021 年 8 月 31 日現在）

日本ストライカー株式会社

第 12 回
Hybrid Neurosurgery 研究会

プログラム・抄録集

基本手技再確認　すべてビデオで見せます、
最初から最後まで !!

会　期：第 12 回 Hybrid Neurosurgery 研究会
2021 年 9 月 25 日（土）　9:00 より

会　場：日石横浜ホール
（神奈川県横浜市中区桜木町一丁目 1 番地 8　日石横浜ビル 1 階）

事務局：昭和大学藤が丘病院 脳神経外科
〒 227-8501　横浜市青葉区藤が丘 1 丁目 30 番地
TEL:045-971-1151（代表）
E-mail：nsfujigaoka@med.showa-u.ac.jp

オーベン株式会社「第 12 回 Hybrid Neurosurgery 研究会」連絡事務局
〒 107-0062 東京都港区南青山 1-10-4NK ビル 5 階
Tel: 03-6447-1357　Fax: 03-6447-1367（平日 9：00 ～ 18：00/ 土日祝・休）
E-mail: secretariat-hybrid@oben.co.jp

組織委員（五十音順）

代表世話人	寺田　友昭	（昭和大学横浜市北部病院　脳神経外科学講座　特任教授）
代表世話人	水谷　　徹	（昭和大学医学部　脳神経外科学講座　主任教授）
世話人	岩渕　　聡	（東邦大学医療センター大橋病院　脳神経外科　教授）
世話人	大石　英則	（順天堂大学脳神経外科・脳神経血管内治療学講座　教授）
世話人	塩川　芳昭	（杏林大学医学部　脳神経外科　教授）
世話人	田中雄一郎	（聖マリアンナ医科大学　脳神経外科　教授）
世話人	新見　康成	（聖路加国際病院　神経血管内治療科　部長）
世話人	根本　　繁	（関東労災病院　院長）
世話人	松丸　祐司	（筑波大学脳神経外科 脳卒中予防治療学講座　教授）
世話人	森　健太郎	（総合東京病院　脳神経外科　脳卒中センター長）
スーパーバイザー	岡田　芳和	（聖路加国際病院　脳神経外科　特別顧問）
スーパーバイザー	木内　博之	（山梨大学医学部　脳神経外科　教授）
スーパーバイザー	佐野　公俊	（総合新川橋病院　副院長・脳神経外科　顧問）
スーパーバイザー	滝　　和郎	（康生会　武田病院　理事・脳卒中センター長）
スーパーバイザー	永田　　泉	（小倉記念病院　院長）
スーパーバイザー	中原　一郎	（藤田医科大学　脳卒中科　教授）
スーパーバイザー	兵頭　明夫	（鎌ケ谷総合病院　脳血管内治療センター長）
スーパーバイザー	村山　雄一	（東京慈恵会医科大学医学部　脳神経外科　教授）
アドバイザー	池田　典生	（宇部興産中央病院　脳神経外科　部長）
アドバイザー	出雲　　剛	（長崎大学医学部　脳神経外科　准教授）
アドバイザー	伊藤　　靖	（信楽園病院　脳神経外科　研究部長）
アドバイザー	糸川　　博	（牧田総合病院　脳神経外科　脳血管内治療センター長）
アドバイザー	井上　智弘	（NTT 東日本関東病院　脳神経外科　部長）
アドバイザー	入江　伸介	（社会医療法人孝仁会 釧路孝仁会記念病院　副院長）
アドバイザー	太田　貴裕	（東京都立多摩総合医療センター　脳神経外科　部長）
アドバイザー	ｷｯﾃｨﾎﾟﾝ･ｽｨｰﾜｯﾀﾅｸﾝ	（東海大学医学部付属病院　脳神経外科　講師）
アドバイザー	栗田　浩樹	（埼玉医科大学国際医療センター　脳卒中外科　教授）
アドバイザー	神山　信也	（埼玉医科大学国際医療センター　脳血管内治療科　教授）
アドバイザー	近藤　竜史	（埼玉石心会病院　脳血管内治療科　脳卒中センター長）
アドバイザー	渋谷　　肇	（武蔵野徳洲会病院　脳神経外科　部長）
アドバイザー	庄島　正明	（埼玉医科大学総合医療センター　脳神経外科　教授）
アドバイザー	壽美田一貴	（東京医科歯科大学　血管内治療科　教授）
アドバイザー	滝川　知司	（獨協医科大学埼玉医療センター　血管内治療センター　准教授）
アドバイザー	瀧澤　克己	（旭川赤十字病院　脳神経外科　部長）
アドバイザー	竹内　昌孝	（西湘病院　脳神経外科　部長）
アドバイザー	田中美千裕	（亀田総合病院　脳血管内治療科　主任部長 ）
アドバイザー	津本　智幸	（昭和大学藤が丘病院　脳神経外科　教授）
アドバイザー	鶴田　和太郎	（虎の門病院　脳神経血管内治療科　部長）
アドバイザー	豊田　真吾	（関西ろうさい病院　脳神経外科　部長）
アドバイザー	西　　徹	（桜十字八代リハビリテーション病院　院長 ）
アドバイザー	橋本　孝朗	（東京医科大学病院　脳神経外科　准教授）
アドバイザー	原　　貴行	（虎の門病院　脳神経外科　部長）
アドバイザー	増尾　　修	（横浜市立市民病院　脳血管内治療科　部長）
アドバイザー	松本　康史	（広南病院　血管内脳神経外科　部長 ）
アドバイザー	村井　保夫	（日本医科大学　脳神経外科学講座　准教授）
アドバイザー	森本　将史	（横浜新都市脳神経外科病院　院長）
アドバイザー	山根　文孝	（国際医療福祉大学　病院教授）

PROGRAM

第 12 回 Hybrid Neurosurgery 研究会

基本手技再確認　すべてビデオで見せます、最初から最後まで !!

9：00 ～ 9：05

開会の辞

代表世話人　　寺田 友昭　　昭和大学横浜市北部病院　脳神経外科

9：05 ～ 10：45

体位、セットアップから開頭、閉頭まで

（講演 15 分、質疑 5 分）

座長　永田　泉　　小倉記念病院　脳神経外科
　　岡田 芳和　　聖路加国際病院　脳神経外科
　　田中 雄一郎　聖マリアンナ医科大学　脳神経外科

Pterional, subtemporal, interhemispheric, suboccipital approach

1. Pterional, suboccipital approach
　水谷 徹　　昭和大学　脳神経外科

2. Pterional, subtemporal approach
　出雲 剛（WEB）　　長崎大学　脳神経外科

3. Interhemispheric, pterional—anterior temporal approach
　瀧澤 克己　　旭川赤十字病院　脳神経外科

4. Interhemispheric, pterional approach
　後藤 哲哉　　聖マリアンナ医科大学　脳神経外科

5. Subtemporal, suboccipital approach
　栗田 浩樹　　埼玉医科大学国際医療センター　脳神経外科

10：55 ～ 12：25

展開、剥離、クリップまで

（講演 10 分、質疑 3 分）

座長　佐野 公俊　　総合新川橋病院　脳神経外科
　　水谷　徹　　昭和大学　脳神経外科
　　原　貴行　　虎の門病院　脳神経外科

1. ICPC aneurysm
　栗田 浩樹　　埼玉医科大学国際医療センター　脳神経外科

2. ICA-Ach aneurysm
杉山 達也　昭和大学　脳神経外科

3. Paraclinoid aneurysm
杉山 達也　昭和大学　脳神経外科
田中 雄一郎　聖マリアンナ医科大学　脳神経外科

4. Acom aneurysm, pterional approach
出雲　剛（WEB）　長崎大学　脳神経外科

5. Acom aneurysm, interhemispheric approach
瀧澤 克己　旭川赤十字病院　脳神経外科

6. VA-PICA aneurysm
原 貴行　虎の門病院　脳神経外科

12：40 ～ 13：20

脳神経外科手術教育【ランチョンセミナー】

（講演 20 分、コメント 5 分）

座長　木内 博之　山梨大学　脳神経外科
塩川 芳昭　杏林大学　脳神経外科（WEB）
村山 雄一　東京慈恵会医科大学　脳神経外科
滝 和郎　康生会武田病院　脳神経外科

“ 昭和大学における若手脳神経外科医に対する手術教育 “
講演　水谷 徹　昭和大学医学部　脳神経外科
コメンテーター　佐藤 洋輔　昭和大学医学部　脳神経外科

座長（コメント各５分）

13：40 ～ 14：35

動脈瘤コイル塞栓術 各種デバイス戦国時代、Bifurcation AN をどう攻略する？

（講演 10 分、総合討論 15 分）

座長　根本 繁　関東労災病院　脳神経外科
庄島 正明　埼玉医科大学医学部　総合医療センター　脳神経外科
宮地 茂　愛知県医科大学　脳神経外科

1. Acom aneurysm
東 登志夫（WEB）　福岡大学筑紫病院　脳神経外科

2. MCA aneurysm

石橋 敏寛　　東京慈恵会医科大学　脳神経外科

3. ICPC aneurysm

壽美田 一貴　　東京医科歯科大学　血管内治療学分野

4. BA tip aneurysm

鶴田 和太郎　　虎の門病院　脳神経血管内治療科

＊＊＊　14：35 ～ 14：55 コーヒーブレイク・機器展示　＊＊＊

13：40 ～ 14：35

新規デバイスどう使う？ FD どう選択する？ Bifurcation device をどう使い分ける？

（講演 10 分、総合討論 20 分）

座長　中原 一郎　　藤田医科大学　脳卒中科
兵頭 明夫　　鎌ケ谷総合病院　脳血管内治療センター
寺田 友昭　　昭和大学横浜市北部病院　脳神経外科

5. FD：FRED

石井 暁（WEB）　　京都大学　脳神経外科

6. FD：PIPELINE™

大石 英則　　順天堂大学　脳神経外科

7. Woven EndoBridge デバイス（WEB）

中原 一郎　　藤田医科大学　脳卒中科

8. PulseRider®

松本 康史（WEB）　　広南病院　血管内脳神経外科

9. Y or T ステント

津本 智幸　　昭和大学藤が丘病院　脳神経外科

総合討論

コメンテーター　神山 信也　　埼玉医科大学国際医療センター　脳神経外科
堀江 信貴　　長崎大学医学部　脳神経外科（WEB）
庄島 正明　　埼玉医科大学　総合医療センター　脳神経外科
石井 暁　　京都大学　脳神経外科（WEB）

16：20～17：10

How I do it ?

（講演 15 分、討論 10 分）

座長　岩渕 聡　東邦大学大橋病院　脳神経外科
水谷 徹　昭和大学医学部　脳神経外科
寺田 友昭　昭和大学横浜市北部病院　脳神経外科

【症例提示　1】

梅嵜 有砂　昭和大学藤が丘病院　脳神経外科
水谷 徹　昭和大学　脳神経外科
寺田 友昭　昭和大学横浜市北部病院　脳神経外科

【症例提示　2】

佐藤 慎佑　聖路加国際病院　脳神経外科

コメンテーター
木内 博之　山梨大学　脳神経外科
村山 雄一　東京慈恵会医科大学　脳神経外科
新見 康成　聖路加国際病院　神経血管内治療科
大石 英則　順天堂大学　脳神経外科
田中 美千裕　亀田総合病院　脳血管内治療科
松本 康史　広南病院　血管内脳神経外科（WEB）
松丸 祐司　筑波大学脳神経外科　脳卒中予防・治療学講座（WEB）
出雲 剛　長崎大学　脳神経外科（WEB）
津本 智幸　昭和大学藤が丘病院　脳神経外科
佐藤 徹　国立循環器病研究センター　脳神経外科
坂井 信幸　神戸市立医療センター中央市民病院　脳神経外科
廣畑 優　久留米大学　脳神経外科

17：20～18：00

特別講演

座長　寺田 友昭　昭和大学藤が丘病院 脳神経外科

“My standard techniques for brain aneurysm embolization”

Professor René Chapot
Department of Intracranial Endovascular Therapy, Alfried Krupp Hospital

18：00～18：05

閉会の辞

代表世話人　水谷 徹　昭和大学　脳神経外科

抄　録　集

体位、セットアップから
開頭、閉頭まで

体位、セットアップから開頭、閉頭まで

Pterional, subtemporal, interhemispheric, suboccipital approach
1.Pterional, suboccipital approach

水谷 徹
昭和大学　脳神経外科

マイクロサージェリーの上達には、マイクロ手技だけではなく体位、頭部固定、セッティング、術者の立ち位置、姿勢、手を置く位置、マイクロハサミの持ち方が連動しており、これらが安定していてこそ、安全確実な手術が可能である基本となるものは脳血管障害の手術であり、目指すものは、手の震えのない、無血の手術である。
今回、演者が自身で積み重ね、昭和大学グループで指導、基本としているスタイルについて
特に、Pterional approach による anterior circulation の動脈瘤手術 , 腹臥位による VA 動脈瘤の手術について、手術動画を交えて解説した。

-- MEMO --

体位、セットアップから開頭、閉頭まで

Pterional, subtemporal, interhemispheric, suboccipital approach
2.Pterional, subtemporal approach

出雲 剛
長崎大学　脳神経外科

【目的】Pterional approach（PA）は我々が最も頻用するアプローチ法である。一方で前交通動脈（Acom）瘤に対するクリッピング術では前大脳半球間裂アプローチの選択肢もあり、両者の使い分けが重要となる。当科での Acom 瘤に対する PA によるクリッピング術の実際について提示することを目的とした。【方法】1. 開頭法：subfrontal の視野確保も可能な前頭蓋底側の側頭線を越えた開頭、および中頭蓋窩へも深めに開頭を行う。2.distal trans-sylvian approach で展開、内頚動脈先端部から術側Ａ１を確保する。3. 視交叉槽を開放・術側Ａ１を遠位に辿り Acom complex に接近する。4。同側Ａ１を遠位に辿りつつ半球間裂を前方へ向けて開放し同側前頭葉を牽引する。この際、対側視交叉槽は開放せず、同側前頭葉底部を牽引しつつ操作を行う方が容易である。さらに同側直回を吸引除去して視野確保を行う。同側 A1A2 junction を確認の後に Acom から対側 A1A2 を確認する。同時に穿通枝を確認する。5. 動脈瘤の projection や形状、および動脈瘤頚部と母血管との関係を考慮しての適切なアプライを行う。この際、通常のストレート系クリップ以外にも、横向きブレードのクリップや有窓クリップの使用、combination clip 法なども検討する。【結語】以上のような手術を遂行することで安全確実な手術が可能となると考える。以上を筆頭筆者が執刀した PA でのクリッピングを行った前交通動脈瘤症例をもとにビデオにて解説する。

-- MEMO --

体位、セットアップから開頭、閉頭まで

Pterional, subtemporal, interhemispheric, suboccipital approach
3.Interhemispheric, pterional—anterior temporal approach

瀧澤 克己
旭川赤十字病院　脳神経外科

Pterional approach（PA）は動脈瘤クリッピング術で最も汎用されているアプローチである。しかし、実際には開頭範囲からアプローチルート（transsylvian か subfrotal か）に至るまで施設による variation は多彩である。当施設で現在行っている基本手技は、①静脈圧を下げる体位取り、②整容面、安全性（硬膜損傷の回避）、長期的なチタンプレート合併症回避を考慮した皮膚切開、開閉頭（基本は linear temporalis の内側）、③前頭蓋、中頭蓋、蝶形骨小翼の効果的な drilling や前床突起削除による術野の拡大、④対象となる動脈瘤の部位にあわせた、sylvian vein の温存を考慮した最善の剥離ルートの選択と剥離、⑤ sinus transposition technique や ant. temporal approach を用いた術野の拡大、等である。ビデオで実際の手技を供覧し注意点を示す。

-- MEMO --

体位、セットアップから開頭、閉頭まで

Pterional, subtemporal, interhemispheric, suboccipital approach
4.Interhemispheric, pterional approach

後藤 哲哉
聖マリアンナ医科大学　脳神経外科

当院では杉田フレームでの顕微鏡手術を行っている。我々の両側前頭開頭を提示するとともに杉田フレームの使用上のポイントについて述べる。

皮膚切開は毛髪線内で、開頭ラインにかぶらないように頭頂側にデザインする。前頭骨骨膜は nasion まで剥離。側頭筋膜は途中から皮膚とともに翻転。側頭筋は開頭する部分のみを剥離。Burr hole は両 key hole と眉間と上矢状洞の 4 か所。骨弁は前額面に出る開頭ラインを少なくするように左右に広くする。開放された前頭洞は綿片で覆って前頭洞粘膜を温存したまま、骨膜をゆとりをもってかぶせる。吸収性素材の骨固定具を選択し筋肉下への設置を心がける。眉間の骨欠損は骨くずをフィブリングルーで埋め固める。

杉田フレームを構成するヘッドホルダー、ベーサルフレーム、サブフレームの 3 つの半円は中心点を共有している。術野中心をフレーム中心に合わせると手術がしやすくなるので、頭蓋を固定する際のフレーム位置は綿密に決める。皮弁牽引はスキンフックでサブフレームに固定するが、牽引力が強いので翻転しすぎて眼球を圧迫しないよう注意する。杉田フレームは回旋機構を持っており、頭部固定後手術台を水平に維持したまま頭位を回旋できる。開頭は水平な頭位で行い、顕微鏡導入後は脳自重を利用するアプローチ角度に回旋する。回旋が首に負担にならないような体位設定をするとともに、ドレープをかける前に回旋を試し呼吸チューブや電極コードのゆとりを確認する。

-- MEMO --

体位、セットアップから開頭、閉頭まで

Pterional, subtemporal, interhemispheric, suboccipital approach
5.Subtemporal, suboccipital approach

栗田 浩樹
埼玉医科大学国際医療センター　脳神経外科

大多数の後方循環脳動脈瘤に対して血管内治療が第一選択とされる現在、脳血管外科手術でsubtemporal / suboccipital approachが選択される機会は減少し、対象となるvascular pathologyも限られている。特に当科ではBA-tip ANに直達術を行う際はOZAをほぼ全例で選択するため、classicalなsubtemporal approachを行うのはP2へのhigh/low flow bypass術症例にほぼ限られており、lateral suboccipital approach（とそのvariation）の多くは、PICA involved のVADAに対するVA trapping/proximal occlusion + OA-PICA bypassが占める。今回は両術式における当科のルーチン手技・set-upと、そのpointについて、videoを用いて概説する。

-- MEMO --

展開、剥離、クリップまで

展開、剥離、クリップまで

1.ICPC aneurysm

栗田 浩樹
埼玉医科大学国際医療センター　脳神経外科

10mm を超える大型の IC-PC 動脈瘤では、母血管である IC や Pcom の起始部を形成するような clip work を必要とする事が比較的多く、広い trajectory を確保する事が重要である。そのためには (1) 広い sylvian fissure の開放（血管系と脳との分離）、(2) 多方向からの視野、特に側方からの approach（anterior temporal approach）が必要である。また Acho.A. や他の穿通枝が dome と癒着している事も多く、「安全に剥離可能か？」の術中判断が手術成績を左右しうる。手術の bases, tips, pitfalls について video を用いて概説する。

-- MEMO --

展開、剥離、クリップまで

2.ICA-Ach aneurysm

杉山 達也
昭和大学　脳神経外科

【はじめに】IC-ant chor AN のクリッピングで問題になるのは ant chor a の血流障害である。小〜中型の AN でも ant chor a が AN に隠れてしまうことが多いため、ant chor a の血流障害を予防するため ant chor a 起始部である proximal neck 近傍の Dome を多めに残すことになることが多い。
【目的】当院では Blading technique を用いることにより ant chor a を視認しつつクリッピグを行うことで ant chor a の血流障害を予防しつつ neck clipping しているので、その方法を提示したい。
【方法】IC と AN を確認し、AN の proximal side から起始している ant chor a と、AN の distal side から ant chor a を確認する。clipping は AN の proximal neck と distal neck に clip blade をおき、ant chor a 起始部の proximal side の blade を固定させたまま、distal side の clip blade 先端で ant chor a を視認しながら blade を前方へ動かし、最後に ant chor a 起始部を確認しつつ neck を閉鎖する。
【結果】小〜中型の IC-ant chor AN は 2012 年から 34 例経験しているが、ant chor a の血流障害は認めなかった。
【まとめ】Blading technique は IC-ant chor AN に対する安全なクリッピング術として有効と考える。

-- MEMO --

展開、剥離、クリップまで

3.Paraclinoid aneurysm

杉山 達也
昭和大学　脳神経外科

【はじめに】脳動脈瘤に対する開頭治療では Proximal side の母血管確保が必須である。このため IC paraclinoid AN に対するクリッピング術では前床突起を削除し母血管を確保する必要がある。
【目的】前床突起削除や C3 露出、硬膜輪開放などの方法を提示したい。
【方法】頭部を 20 度程度挙上させ頭部固定。前頭側頭開頭後に IC を trap が可能な状態にすべく、硬膜内から AN の distal side の IC である P-com a より proximal side の IC を確認。AN より proximal side の IC(C3) 確保は硬膜外からマイクロリュエルを用いて前床突起削除を行う。superior orbital fissure roof を削除し、視神経への圧迫に注意しつつ optic canal roof を falciform ligament まで削除し、前床突起と optic strut を削除し母血管を露出する。骨削除は深く狭い場所での操作になるため、予め硬膜を縦方向に切開し広い術野をつくることで硬膜内外を確認しつつ安全な操作が可能となる。IC の外側の前床突起削除後、IC 内側に残存した optic strut を削除することで IC(C3) の内側を露出し母血管確保する。いつでも IC trap できる状態とした後に clip となるが、AN が硬膜輪近傍に存在する症例では硬膜を把持牽引し、IC と硬膜、あるいは Dome と硬膜の間の硬膜輪に緊張をかけ、同部をハサミで切開する。この際、Cavernous sinus が開放するため頭部の高さを調整することで出血をコントロールする。AN と IC 周囲を露出することで clip blade の space が確保でき clip 可能となる。
【まとめ】前床突起削除と optic strut 削除により C3 を露出することで trap 可能な術野を作ることで安全な clip が可能になる。

田中 雄一郎
聖マリアンナ医科大学　脳神経外科

近年 Paraclinoid 動脈瘤に血管内治療が適用されることも多く、私の Paraclinoid 瘤クッピング術の経験は 60 余例と限られているが、定まった手順を踏めば比較的安全な術式との感触がある。術中モニタリングや術中血管撮影 (ICG) の準備、頚部内頚動脈の確保とカニュレーション、前床突起 (ACP) 切除、硬膜輪の処理、眼動脈確保、一時的血流遮断などを適切に行えば、多くのリスク回避は可能である。ただし、ある一定の確率で視障害が生じ得ることは術前患者に納得して頂く必要はある。自身の手術合併症の経験は、視力障害 6%、一過性動眼神経麻痺 3%、髄液漏 2%、髄膜炎 2%、硬膜外血腫 2% であった。記憶に残る数例の動画呈示し、いかに視障害などの合併症を減らすか分析する。結論：視神経の合併症を減らすには、①視神経の直下に瘤体部が潜り込む Suboptic 型の瘤に注意する、②ACP・optic strut・上眼窩裂・膜構造を熟知する、③クリップブレードは ICA の軸にパラレルに置く、④脳沈下によるクリップ移動やサイフォンの直線化を意識する、⑤極力ストレートブレードは避け、湾曲・屈曲・有窓・ミニの選択すること、などが推奨される。

展開、剥離、クリップまで

4.Acom aneurysm, pterional approach

出雲 剛
長崎大学　脳神経外科

【目的】Pterional approach（PA）および subtemporal approach (SubT) は、我々が頻用するアプローチ法であるとともに、各種頭蓋底アプローチの基礎である。当科での PA および SubT の実際について提示することを目的とした。【方法】1。体位：PA および SubT の双方において、上体を 15 度程度挙上するとともに下肢も 10 度程度挙上することで、体幹の安定と静脈灌流を促す。PA は仰臥位、SubT では術前に各々の症例において頚部回旋の程度を把握し、supine lateral position と側臥位を使い分ける。頭位は PA では対側へ 30 度回旋し neutral vertex position、SubT は suprameatal crest が最高位となるような vertex down position にて固定する。2。開頭：PA では耳珠前部で頬骨弓上縁から耳介上側頭部を回り前頭正中に至る Q 字の皮切線、SubT では耳珠前部・頬骨弓上縁から suprameatal crest を回り asterion 付近から上方へ回り同側前頭毛髪線内に至る Q 字の皮切線をデザインする。PA および SubT 双方において 2-layer 法での皮膚と側頭筋展開を行うが、SubT では側頭筋膜のみを有茎で尾側に展開しておき、閉頭時の乳突蜂巣閉鎖に用いる。PA では側頭線の内側で frontozygomatic suture 上の key burr hole を含めた3つの burr hole での pterion を中心とした前頭側頭頭頂開頭、SubT では中頭蓋底に沿った前頭側頭頭頂開頭を 4 burr hole で行う。閉頭：双方において water tight な硬膜形成を行う。頭蓋形成はチタンプレートを用いるが、骨欠損部は人工骨ペーストや骨塵を用いる。【結語】上記の実際についてビデオを中心に供覧する。

-- MEMO --

展開、剥離、クリップまで

5.Acom aneurysm, interhemispheric approach

瀧澤 克己
旭川赤十字病院　脳神経外科

前交通動脈瘤のクリッピング術では pterional approach（PA）と interhemispheric approach（IHA）の選択がある。IHA はすべての動脈瘤に対応可能であるが、大脳半球間裂の剥離が難しいことや、前頭洞が解放された場合の感染症や髄液漏のリスクや嗅神経損傷のリスクなどの disadvantage があり、多くの症例は PA で治療されている。しかし、前交通動脈瘤に対するクリッピング術の治療成績向上の観点からは、IHA はマスターすべき必須手技であると言える。IHA にも様々な variation があり、対応する動脈瘤に応じて使い分ける必要があるが、まず自身の基本となる型を確立すべきである。当施設で最近行っている未破裂症例に対する IHA は、①前頭洞の大きさと bridging vein の走行からアプローチルートを決定し、基本的に前頭洞の開放をさけた小開頭、②（嗅神経温存の観点より）硬膜は一側のみを開放し falx の切断は行わず、frontal lobe base 側の剥離は行わない、③帯状回を剥離し脳梁膝部と pericallosal artery を確認後、脳ベラの使用を最小限として大脳半球間裂の剥離を行う、方法としている。大脳半球間裂の剥離操作の術野はやや狭くなるが、最終的なクリッピング操作の術野は十分に得られ、嗅神経損傷や開閉頭の煩雑さを避けることができる。ビデオで実際の手技を供覧し、注意点を示す。

-- MEMO --

展開、剥離、クリップまで

6.VA-PICA aneurysm

原 貴行
虎の門病院　脳神経外科

VA-PICA aneurysm の直達手術で重要なことは、下位脳神経に障害を出さずいかに広い working space を確保できるかに尽きる。そこから遡って開頭範囲、そしてそれに必要な展開と考えると理解しやすい。Working space は脳幹、下位脳神経、副神経の脊髄枝で囲まれた3角形であり、この3角形をいかに浅く、広く展開できるかで動脈瘤周囲での操作性が変わってくる。当院での方法を以下に示す。体位はパークベンチ位。皮膚切開は S 字型とし、OA-PICA バイパスを考慮する場合は後頭下筋群を層別に翻転、OA を顕微鏡下に剥離し血流を温存した状態で頭頂側に移動させ、それ以下の筋群の翻転へ進む。患側の第 1 頚椎椎弓を露出後椎弓切除を先行させる。これにより術野が浅く広くなる。開頭は下項線より足側だけで十分であるが、側方には drilling を追加する。可能であれば舌下神経管まで削除するが、後頭顆窩まででも十分なことが多い。頸静脈結節は削除する必要はない。後頭顆窩を蝶形骨縁と想定して削除すると分かりやすい。椎弓切除後の硬膜から開始し、髄液を抜きながら S 状静脈洞側へ切開を広げる。小脳扁桃を上方へ牽引して上記 3 角を露出させ、クリッピング操作へ移る。患側の VA は容易に確保できるが動脈瘤の全周剥離を行う場合や術中破裂した場合は体側の VA も確保して flow reduction を行った後にクリッピングを行う。

-- MEMO --

動脈瘤コイル塞栓術 各種デバイス戦国時代、Bifurcation ANをどう攻略する？

動脈瘤コイル塞栓術 各種デバイス戦国時代、Bifurcation AN をどう攻略する？

1.Acom aneurysm

東 登志夫
福岡大学筑紫病院　脳神経外科

-- MEMO --

動脈瘤コイル塞栓術 各種デバイス戦国時代、Bifurcation AN をどう攻略する？

2.MCA aneurysm

石橋 敏寛
東京慈恵会医科大学　脳神経外科

中大脳動脈瘤のコイル塞栓術を概説する。中大脳動脈瘤は開頭クリッピング術の成績も良好であり根治性も高いことから、脳血管内手術の対象となる症例は比較的少ない部位である。しかしながら、脳血管内治療による塞栓術の成績が決して悪いわけではないため、きちんとした適応の見極め、適切な術前計画、および丁寧な手術手技により、開頭手術の成績とは遜色ない結果を得られるものと考えている。特に最近は Stent 併用による塞栓術が普及してきたため、治療適応範囲も広がっていると思われる。本発表では、中大脳動脈瘤に対する塞栓術症例を供覧し手技の実際と注意点について概説する。

-- MEMO --

動脈瘤コイル塞栓術 各種デバイス戦国時代、Bifurcation AN をどう攻略する？

3.ICPC aneurysm

壽美田 一貴
東京医科歯科大学　血管内治療学分野

Flowdiverter stent（FDS）の登場により、内頚動脈瘤の治療方針が大きく変わってきている。とくに大型動脈瘤については、これまで一期的に根治を目指すことが困難な症例が多く存在したが、FDS により５年間で約 95％の完全閉塞が得られるようになった。しかし、この FDS においてもいくつかの問題があり、その一つとして分岐部動脈瘤が挙げられる。FDS は瘤内の血流の滞留が血栓化を誘導する大きなポイントであるが、太い分枝をもつ動脈瘤においては目的とする血流の滞留が得られない場合が多い。とくに ICPC 動脈瘤において、後交通動脈が太い症例では後方循環への影響および、後交通動脈からの穿通枝の障害などから血流を遮断することが困難な症例が多く、治療に難渋することが多い。そこで従来の治療法であるコイルの使用が重要と考えられるが、コイル単独では根治が困難な症例も多く、neck bridge stent および FDS を併用したコイル塞栓術について自験例を踏まえて検討する。

-- MEMO --

動脈瘤コイル塞栓術 各種デバイス戦国時代、Bifurcation AN をどう攻略する？

4.BA tip aneurysm

鶴田 和太郎
虎の門病院　脳神経血管内治療科

Bifurcation type の大型瘤は再発が多い。当院の bifurcation type 動脈瘤塞栓術後の再発に関わる因子の後方視的検討では、大型と脳底動脈瘤が予測因子であった。現在まで様々な modified stent technique, PulseRider, WEB 等の新規デバイスが登場し良好な成績も報告されているが長期的な効果については未だ検証過程にある。当院では大型の脳底動脈先端部瘤に対しステントを使用する場合には再発時に side wall type への変換を行うことを意識した治療戦略をとっている。
本発表では、脳底動脈先端部瘤に対する塞栓術におけるカテーテルシェイプ、アジャンクティブテクニック等の基本手技から再発時の side wall type 変換まで、脳底動脈先端部瘤の塞栓術に対する当院の治療戦略について解説する。

-- MEMO --

新規デバイスどう使う？
FD どう選択する？ Bifurcation device をどう使い分ける？

5.FD：FRED

石井 暁
京都大学　脳神経外科

FRED (Terumo Microvention) は、48 本の細径ナイチノールワイヤーに加えて、16 本の太径ナイチノールワイヤーで構成される二層構造ステントである。これに放射線視認性を得るための 2 本のタンタルワイヤーの合計 66 本のワイヤーで構成される。すなわち、48 本のワイヤーで構成される Pipeline Flex (Medtronic) よりも金属被覆率が高い。また、FRED の両端にはフレアエンドがあり、極めて容易に両端が展開可能である。展開後にマイクロカテーテルを遠位に再誘導する必要性がないため、デリバリーワイヤーは極めて柔軟にできており、システム全体の送達性能も極めて優れている。一方、ワイヤーすべてが抗血栓性ポリマーコーティングされた Pipeline と比較すると、ベアメタルフローダイバータである FRED は従来通りの抗血栓療法が必要である

以上の点から筆者らが考える FRED の最大の優位性は、1）極めて優れた送達性能と 2）遠位端の展開しやすさである。また、製品ラインナップにおいて、最大径 5.5mm とステント径が太いサイズが用意されている点も利点である。

本講演ではこれらの FRED の優位性が活かされる症例を提示して、使用上の注意点についても触れる。

－－ MEMO －－

新規デバイスどう使う？ FD どう選択する？ Bifurcation device をどう使い分ける？

6.FD：PIPELINE™

大石 英則
順天堂大学　脳神経外科

PIPELINE（メドトロニック社）は本邦で最初に薬事承認を受けた flow diverter (FD) であり、長期成績の蓄積が最も多い。近年、内頚動脈近位部大型巨大脳動脈瘤に対する介入治療は FD 治療が第一選択になっているが、不完全閉塞や重篤な合併症もあり、必ずしも FD 治療に適してない症例も存在する。そこで、PIPELINE を用いた FD 治療の長期成績を後方視的に検討し、FD 治療、母血管閉塞術、直達術を総合的に勘案した適切な治療戦略を考察する。

-- MEMO --

7.Woven EndoBridge デバイス

中原 一郎
藤田医科大学　脳卒中科

WEB (Woven EndoBridge) は、脳底動脈先端部、中大脳分岐部、前交通動脈などの、従来の治療では再発しやすく、あるいは複雑なステント留置を要するような広頸分岐部瘤（wide-neck bifurcation aneurysm: WNBA）が適応となる新規デバイスである。Intrasaccular flow disruptor という全く新しい概念のデバイスであり、2011 年に臨床供用が開始され、現在までに 12,000 例以上の症例蓄積があり、日本脳神経外科学会、日本脳卒中学会、日本脳神経血管内治療学会で策定された、分岐部ワイドネック型脳動脈瘤用機器適正使用指針を踏まえて、本邦では 2021 年 1 月から導入がはじまっている。本講では、標準的な治療手技、現在までの自験例の治療結果、代表症例の呈示、他デバイスとの使い分けについて開設する。

-- MEMO --

8.PulseRider®

松本 康史
広南病院　血管内脳神経外科

コイル塞栓術支援用ステントとフローダイバーターステントの登場により、脳動脈瘤治療における血管内治療の可能性は大きく拡がった。コイル塞栓術支援用ステントとフローダイバーターステントは共にチューブ状の構造であり、留置部位から分岐する血管がある場合には分岐血管内腔にステントが露出してしまうという共通の構造的欠点がある。

2020 年、従来のチューブ状ステントとは全く異なる、複雑な三次元形状のコイル塞栓術支援用ステントである PulseRider™ aneurysm neck reconstruction device が本邦でも使用可能となった。PulseRiderTM はワイドネック分岐部動脈瘤用にデザインされたコイル塞栓術支援用ステントであり、血管分岐部に PulseRiderTM を留置した場合、分岐血管内腔にはステントが露出しない構造となっているのが最大の特長であり、抗血小板薬の減量や使用期間の短縮が期待される。我々はステントを使用しない動脈瘤塞栓術時と同じ抗血小板薬使用法としている。

PulseRider™ には T 形状のものと Y 形状のものがあり、数種類のサイズ展開がされている。形状の使い分けや、リーフ先端を分岐血管内に留置するのか、動脈瘤内に留置するのかといった治療戦略についても報告する。

-- MEMO --

9.Y or T ステント

津本 智幸
昭和大学藤が丘病院　脳神経外科

Y または T ステントを行うのは、主に bifurcation type の大型動脈瘤であり、BA tip に行われることが多いが、fetal type の Pcom を伴う大型の ICPC 動脈瘤に対して施行する機会も増えてきている。対象となる動脈瘤は大型であることが多いため Y, T ステントを行うにあたり分枝の確保がポイントとなる。瘤回しをせずに分枝を確保するには、1）マイクロカテーテルの操作性を高めるため、親カテーテルをできるだけ末梢に挿入する、2）分枝選択に合ったカテーテルの先端形状を作成する、3）適切なガイドワイヤーを選択（硬いもの、柔らかいものを適宜使い分ける）、などが必要となる。またステント展開時、屈曲の強いカテーテルからステントを展開していくので、カテーテルを引きながら展開するのもポイントの一つである。
Y, T ステントは再発予防には有効であると考えるが、ICPC の broad neck, BA tip の大型では再開通も有り得る。ICPC 動脈瘤では ICA には LVIS を留置すれば、flow diverter 効果もあり、再開通にも効果ありそうである。また、BA tip の Y stent 後に再開通しても、マイクロカテーテルのステント内通過は比較的容易で、追加塞栓は可能である。Y,T ステントのいずれにしても、ステントのみで治癒に持っていけることは無く、タイトパッキングが必要であり、現時点では hydro 系コイルを用いて、ネック近傍をコイル塊で覆うように心がけている。
発表では、実際の症例を提示し、手技における tips、治療後の経過などを供覧する。

-- MEMO --

How I do it ?

How I do it ？困難な治療症例提示とディスカッション

1.　症例提示 1

梅嵜 有砂　昭和大学藤が丘病院　脳神経外科
水谷 徹　昭和大学医学部　脳神経外科
寺田 友昭　昭和大学横浜市北部病院　脳神経外科

•症例　54歳　女性

【現病歴】　めまい精査で撮影されたMRIで右MCA動脈瘤を指摘された。

CTA

脳血管撮影

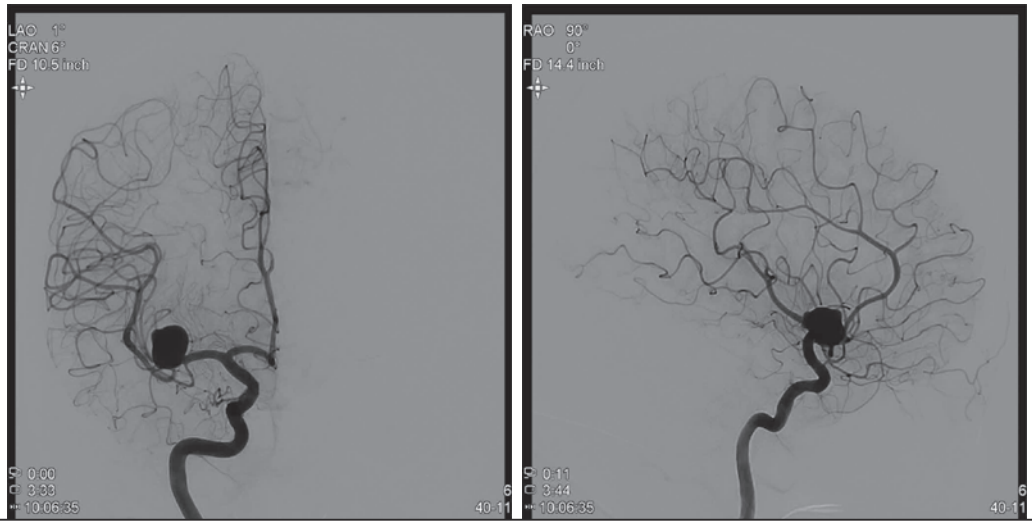

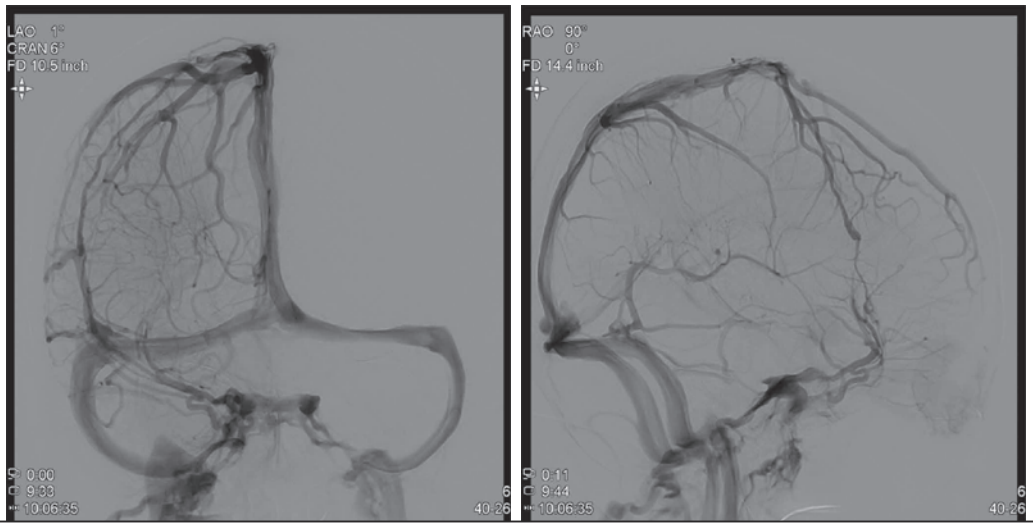

3DRA

瘤径　約16×13×13mm

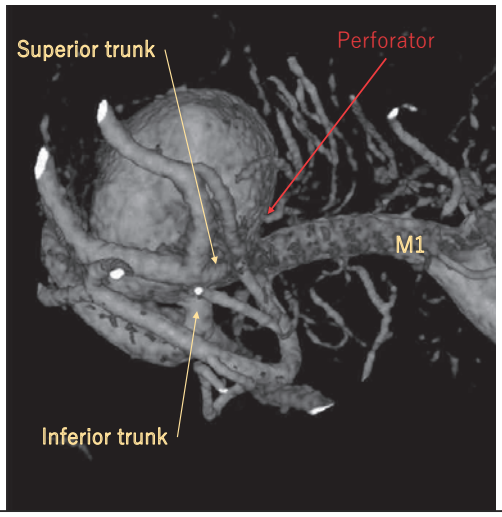

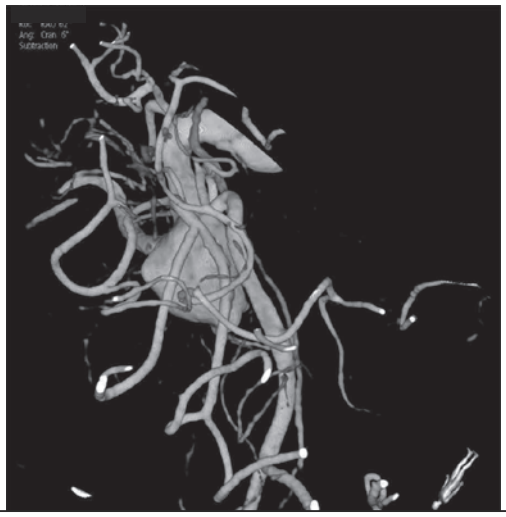

1.　症例提示 2

佐藤 慎佑　聖路加国際病院　脳神経外科

How I do it?

71Y/F SAH G3
Lt IC-thrombosed giant An

聖路加国際病院
脳神経外科　神経血管内治療科
佐藤慎祐

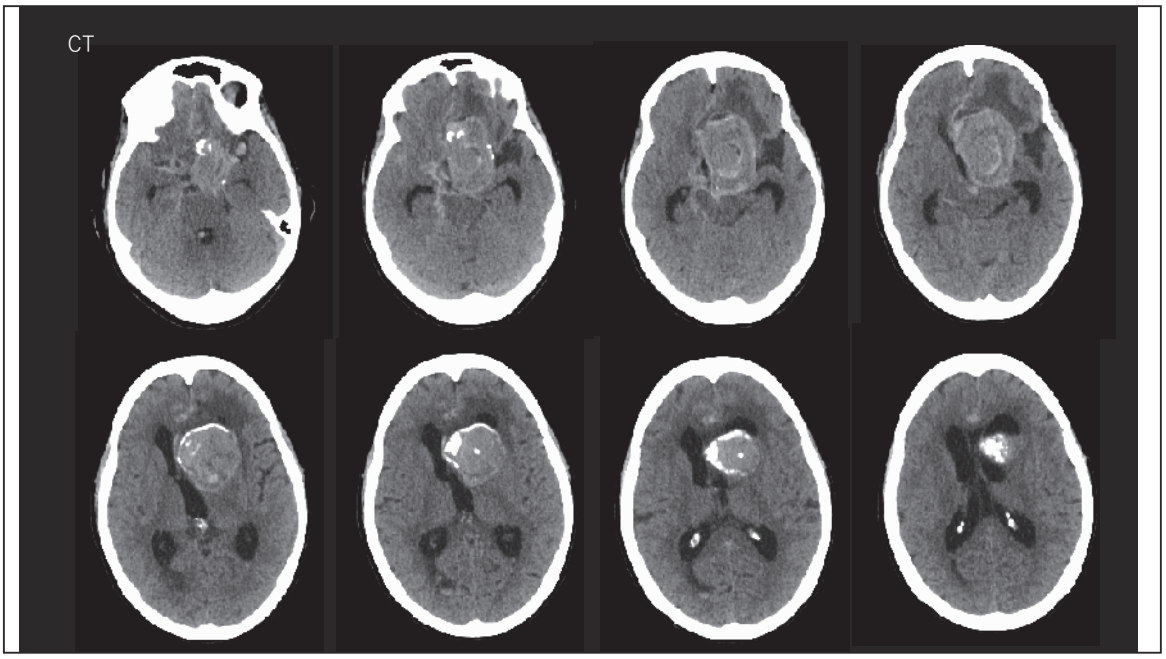

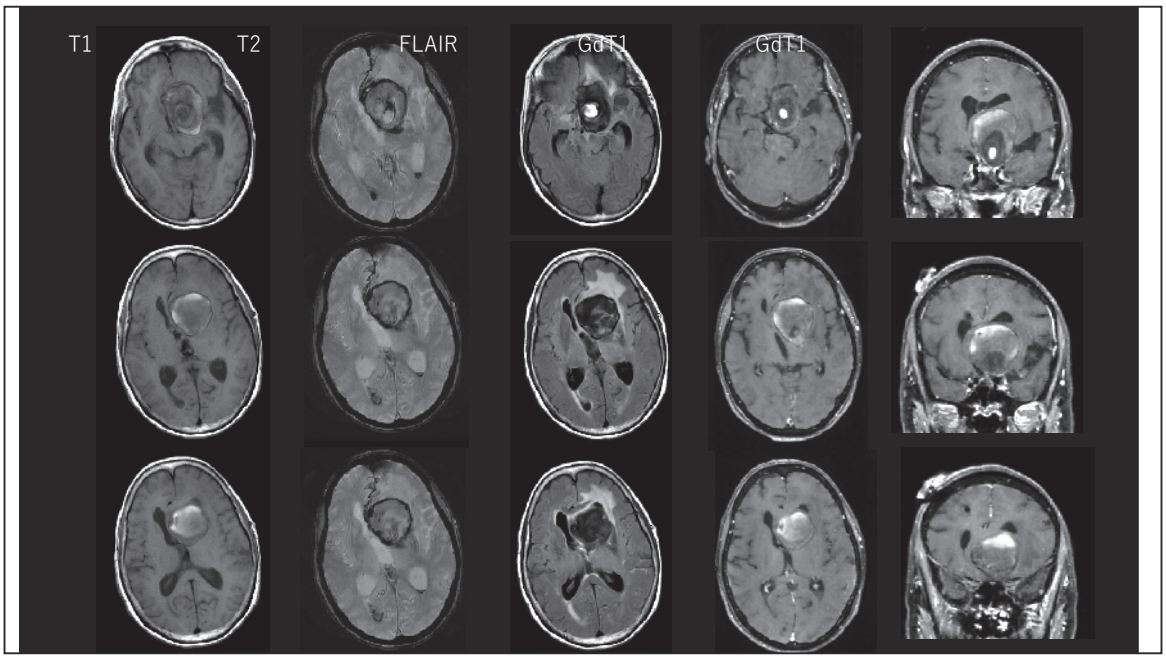
T1
T2
FLAIR
GdT1
GdT1

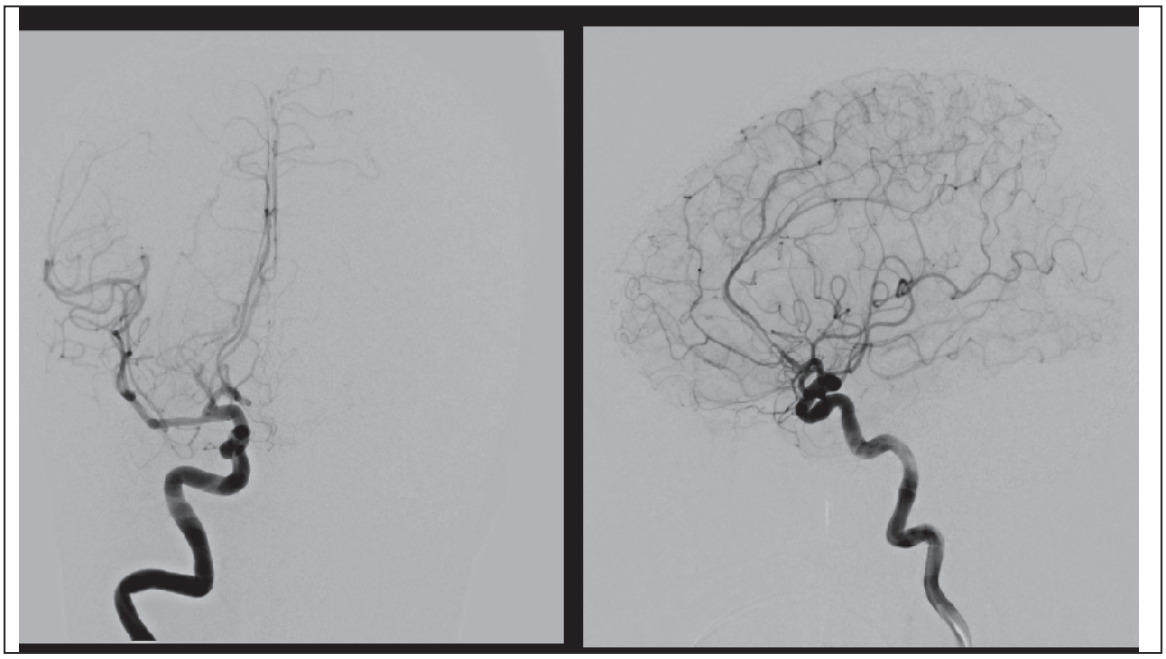

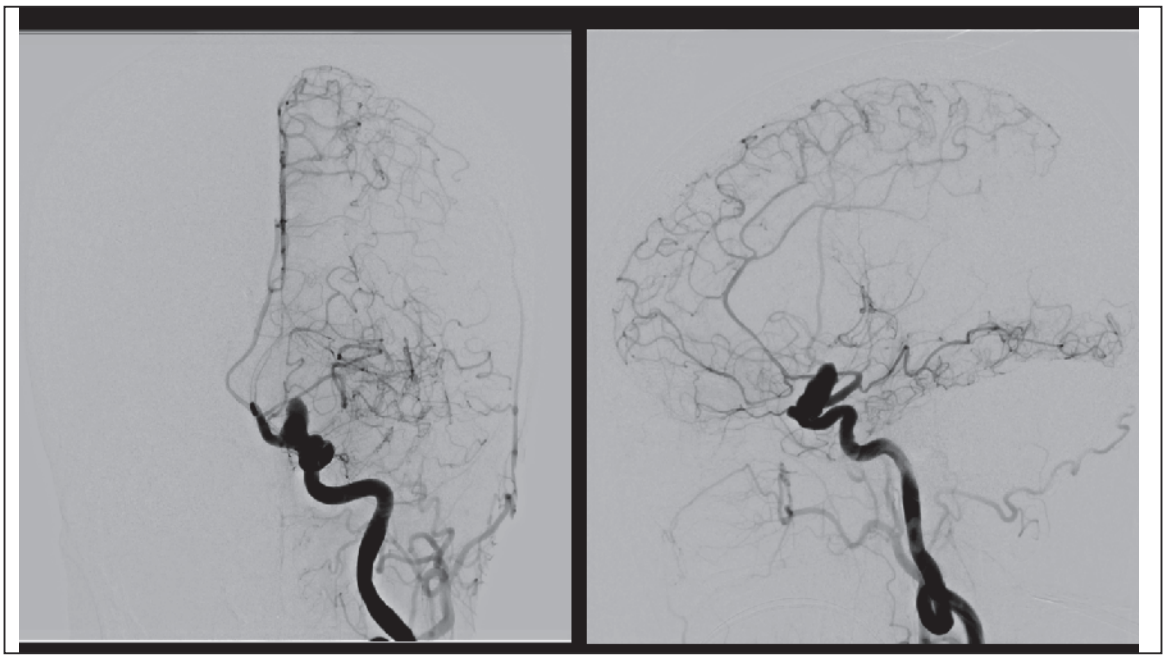

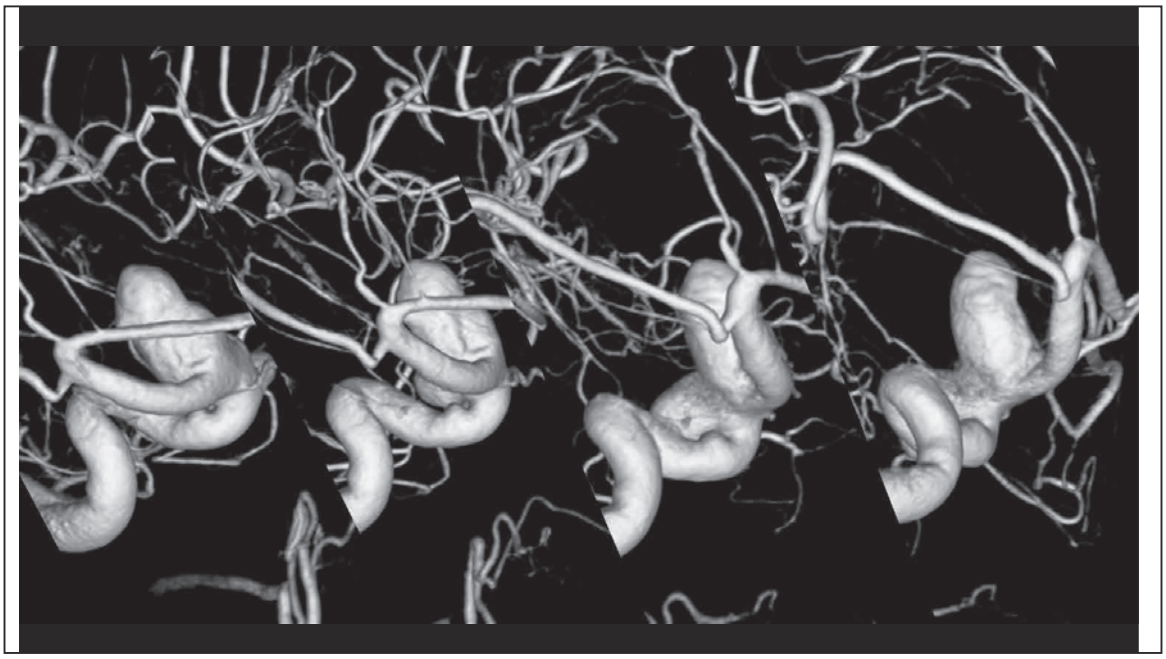

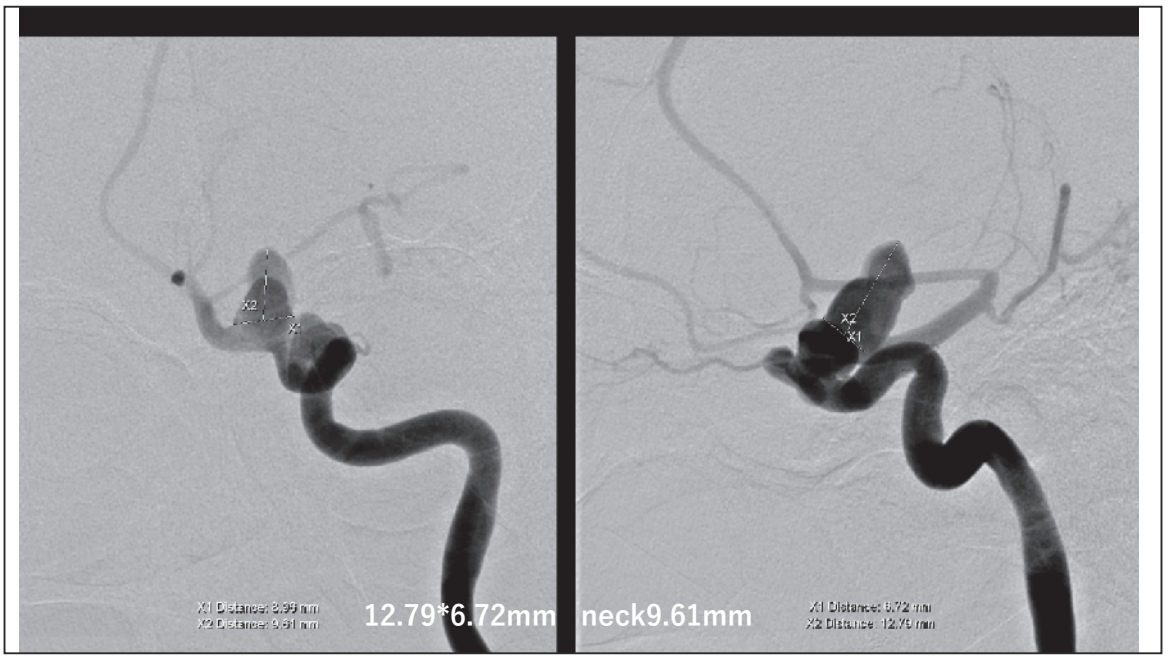
X1 Distance: 8.99 mm
X2 Distance: 9.61 mm
12.79*6.72mm
neck9.61mm
X1 Distance: 6.72 mm
X2 Distance: 12.79 mm

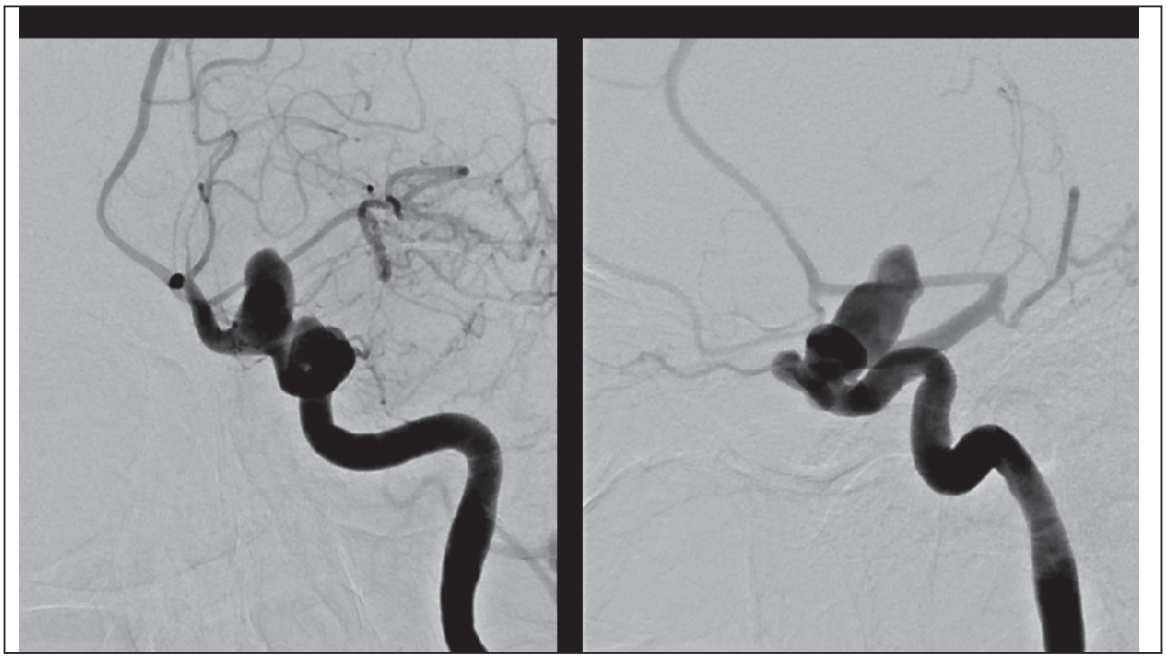

協賛企業一覧（敬称略、2021 年 8 月 31 日現在）

インテグラ ジャパン株式会社
株式会社カネカメディックス
株式会社レスターコミュニケーションズ
ジョンソン エンド ジョンソン株式会社
センチュリーメディカル株式会社
テルモ株式会社
日本ストライカー株式会社
日本メドトロニック株式会社
株式会社フィリップス・ジャパン
株式会社フジタ医科器械
メディキット株式会社
株式会社メディコスヒラタ

CSL ベーリング株式会社
ライカマイクロシステムズ株式会社
株式会社ベアーメディック
バイエル薬品株式会社
インテグラ ジャパン株式会社
武田薬品工業株式会社
富士フィルム富山化学株式会社
株式会社メディカルユーアンドエイ
第一三共株式会社
エーザイ株式会社
日本特殊陶業株式会社
シーマン株式会社
アステラス製薬株式会社
京セラ株式会社

ALICE Tokyo2021
＜脳血管障害ビデオライブセミナー＞

プログラム・抄録集

会　期：ALICE　Tokyo2021 ＜脳血管障害ビデオライブセミナー＞
2021 年 9 月 26 日（日）　9:00 より

会　場：日石横浜ホール
（神奈川県横浜市中区桜木町一丁目 1 番地 8　日石横浜ビル 1 階）

事務局：昭和大学藤が丘病院 脳神経外科
〒 227-8501　横浜市青葉区藤が丘 1 丁目 30 番地
TEL:045-971-1151（代表）
E-mail：nsfujigaoka@med.showa-u.ac.jp

オーベン株式会社「第 12 回 Hybrid Neurosurgery 研究会」連絡事務局
〒 107-0062 東京都港区南青山 1-10-4NK ビル 5 階
Tel: 03-6447-1357　Fax: 03-6447-1367（平日 9：00 ～ 18：00/ 土日祝・休）
E-mail: secretariat-hybrid@oben.co.jp

組織委員（五十音順）

代表世話人	寺田　友昭	（昭和大学横浜市北部病院　脳神経外科学講座　特任教授）
代表世話人	水谷　　徹	（昭和大学医学部　脳神経外科学講座　主任教授）
Faculty	大石　英則	（順天堂大学脳神経外科・脳神経血管内治療学講座　教授）
	ｷｯﾃｨﾎﾟﾝ・ｽｨｰﾜｯﾀﾅｸﾝ	（東海大学医学部付属病院　脳神経外科　講師）
	小林　英一	（千葉大学医学部　脳神経外科　診療教授）
	田中美千裕	（亀田総合病院　脳血管内治療科　主任部長）
	津本　智幸	（昭和大学藤が丘病院　脳神経外科　教授）
	難波　克成	（自治医科大学　脳血管内治療部　教授）
	新見　康成	（聖路加国際病院　神経血管内治療科　部長）
	根本　　繁	（関東労災病院　院長）
	増尾　　修	（横浜市立市民病院　脳血管内治療科　部長）
	松丸　祐司	（筑波大学脳神経外科 脳卒中予防治療学講座　教授）
	宮地　　茂	（愛知医科大学　脳神経外科　主任教授）

PROGRAM

ALICE Tokyo2021

9：00 ～ 9：05

開会の辞

寺田 友昭　　昭和大学横浜市北部病院　脳神経外科
René Chapot　Alfried Krupp Hospital

コメンテーター
秋山 武紀、石井 暁（WEB）、出雲 剛（WEB）、泉 孝嗣、岩渕 聡、大石 英則、奥村 浩隆、キッティポン・スィーワッタナクン、清末 一路、神山 信也、坂井 信幸、佐藤 徹（WEB）、佐藤 健一、佐野 公俊、庄島 正明、杉山 達也、滝 和郎（WEB）、滝川 知司（WEB）、瀧澤 克己、田中 美千裕、津本 智幸、内藤 功、中原 一郎、難波 克成（WEB）、新見 康成、根本 繁、東 登志夫（WEB）、兵頭 明夫、堀江 信貴（WEB）、増尾 修、松丸 祐司（WEB）、松本 康史（WEB）、水谷 徹、宮地 茂、村山 雄一、山根 文孝（WEB）、

（コロナウイルスの影響で来場できない先生方がいらっしゃる可能性を考慮し、コメンテーターは当日参加いただいている先生方にセッション毎にご依頼する方針とさせていただきました。ご了承ください。）

9：05 ～ 10：20

症例検討Ⅰ

（1 演題 25 分：発表 + 討論）

座長　新見 康成　　聖路加国際病院　神経血管内治療科
　　寺田 友昭　　昭和大学横浜市北部病院　脳神経外科

症例 1　Optic nerve sheath dAVF

提示　山家 弘雄　　昭和大学横浜市北部病院　脳神経外科

症例 2　Tentorial dAVF

提示　長久 公彦　　長久病院　脳神経外科
　　寺田 友昭　　昭和大学横浜市北部病院　脳神経外科

症例 3　dAVF

提示　René Chapot　Alfried Krupp Hospital

10：30 ～ 11：45

症例検討Ⅱ

（1 演題 25 分：発表 + 討論）

座長　水谷 徹　昭和大学　脳神経外科
寺田 友昭　昭和大学横浜市北部病院　脳神経外科

症例 4　BA-SCA AN

提示　岡田 秀雄　和歌山ろうさい病院　脳神経外科

症例 5　ICA large AN

提示　山﨑 貴明　函館脳神経外科病院　脳神経外科

症例 6　ICA large AN

提示　René Chapot　Alfried Krupp Hospital

11：55 ～ 12：55

シーメンスセミナー

共催　シーメンスヘルケア株式会社

座長　兵頭 明夫　鎌ヶ谷総合病院　脳血管内治療センター
根本 繁　関東労災病院　脳神経外科

“ ICONO の使用経験 ”　10 分
木村 尚人　岩手県立中央病院　脳神経外科

“ DAVF, AVM treatment using ICONO ”　40 分
Professor. René Chapot
Department of Intracranial Endovascular Therapy, Alfried Krupp Hospital

13：00 ～ 13：50

症例検討Ⅲ

（1 演題 25 分：発表 + 討論）

座長　宮地 茂　愛知医科大学　脳神経外科
寺田 友昭　昭和大学横浜市北部病院　脳神経外科

症例 7　AVM

提示　中原 一郎　藤田医科大学　脳卒中科

症例 8　AVM 1（CP angle cistern, TVE）

提示　René Chapot　Alfried Krupp Hospital

＊＊＊　13：50 – 14：05 コーヒーブレイク　＊＊＊

14：05 ～ 15：20

症例検討Ⅳ

（1 演題 25 分：発表 + 討論）

座長　中原 一郎　藤田医科大学　脳卒中科
寺田 友昭　昭和大学横浜市北部病院　脳神経外科

症例 9　AVM

提示　持田 英俊、鈴木 孝典、髙橋 翔太　旭中央病院　脳神経外科
寺田 友昭　昭和大学横浜市北部病院　脳神経外科

症例 10　AVM 2 (TVE)

提示　René Chapot　Alfried Krupp Hospital

症例 11　Convexity (parasagittal) dAVF

提示　大島 幸亮　石岡循環器科脳神経外科病院　脳神経外科

予備　MCA AN　René Chapot
予備　AVM (corpus callosum)　René Chapot
予備　BA trunk AN　和歌山ろうさい病院
予備　Paraclinoid AN　昭和大学藤が丘病院

15：20 ～ 15：25

閉会の辞

寺田 友昭　昭和大学横浜市北部病院　脳神経外科

症例検討 I

症例検討 I

症例 1　Optic nerve sheath dAVF

提示　山家 弘雄　昭和大学横浜市北部病院　脳神経外科

A case of intraorbital AVF

Showa University Northern Yokohama Hospital
Department of Neurosurgery, Neuroendovascular Center
Hiroo Yamaga, Tomoaki Terada

71 y.o.　M

Chief complaint : Right conjunctival hyperemia and exophthalmos

Past history : Hyperuricemia, Dyslipidemia, Urinary tract stones

Family history : Not particular

Allergies : None

Medications : None

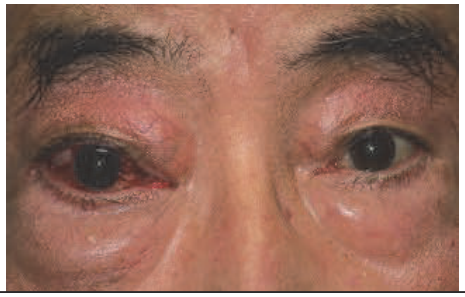

History of present illness :

- Two years ago, right conjunctival hyperemia and exophthalmos appeared.
- These symptoms gradually worsened and the right intraocular pressure increased.
- Examined by several ophthalmologists, but the cause was unknown.
- A year ago, MRI was performed at another neurosurgery hospital, but no abnormal findings were found.
- One month ago, MRI was performed again, and idiopathic external ocular myositis was suspected due to thickening of the right lateral rectus muscle.
- Steroids were ineffective and the patient was referred to our hospital.

Physical Examination :

Intraocular pressure : Rt. 23, Lt. 17

Rt. conjunctival hyperemia ＋＋

Rt. exophthalmos ＋

External ocular movement : full

Visual acuity ： Lv = 0.2

Rv = 0.04 (0.1) due to severe cataract

No other abnormal neurological findings.

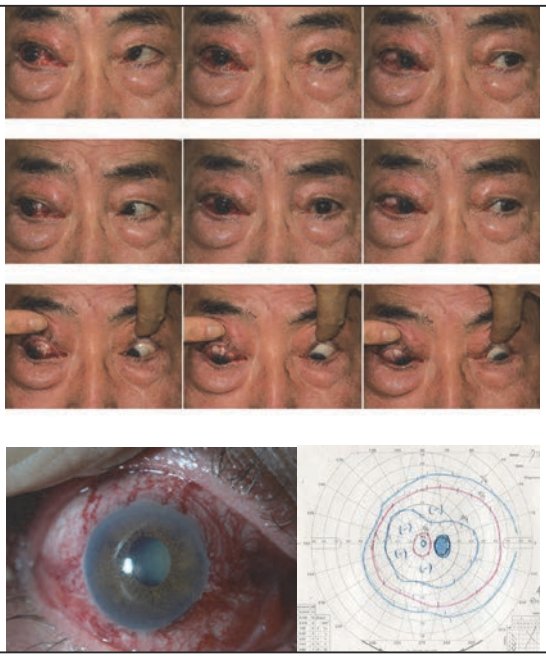

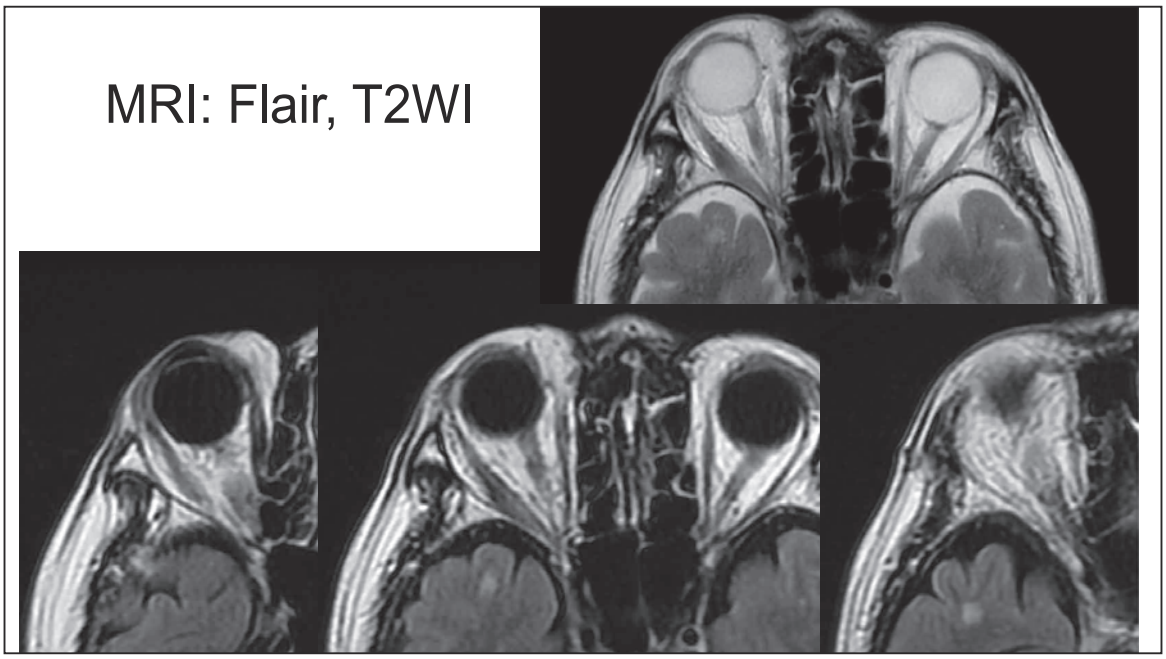
MRI: Flair, T2WI

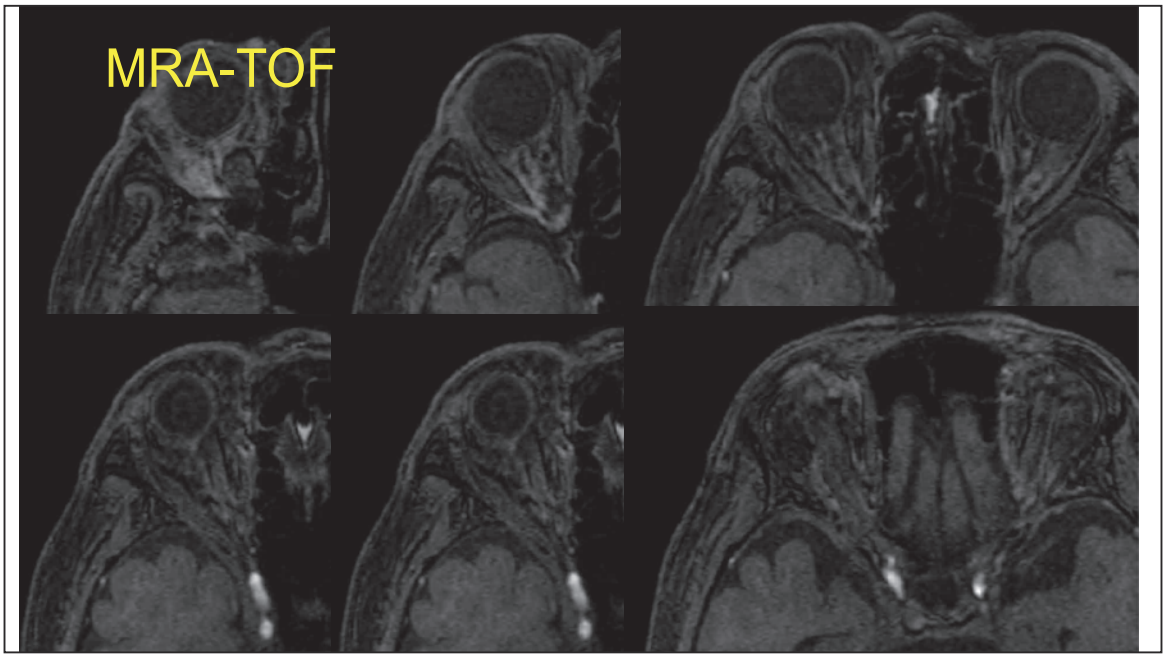
MRA-TOF

Rt. ICAG LAT

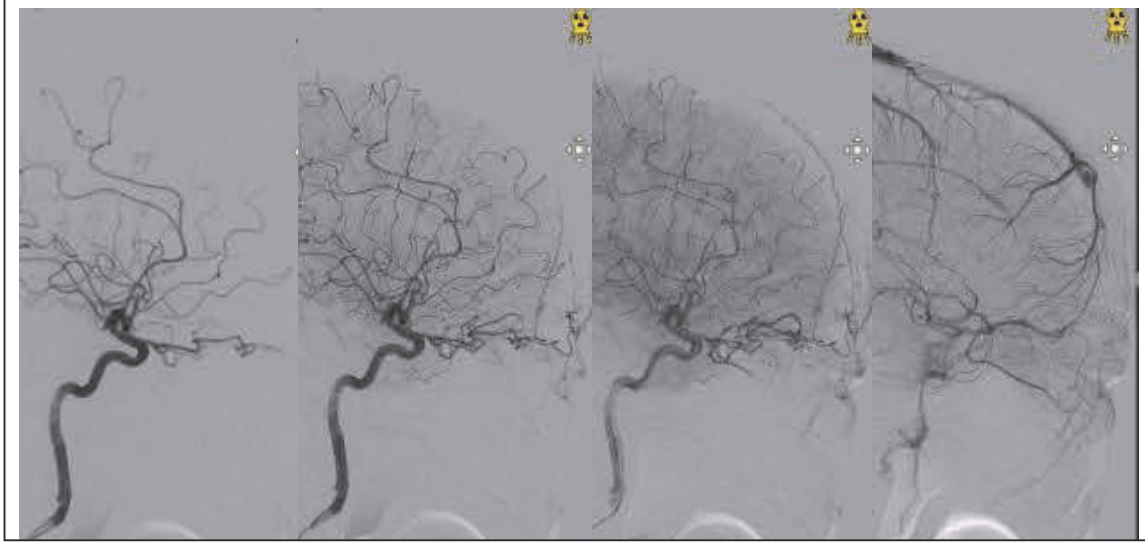

Rt. ICAG AP

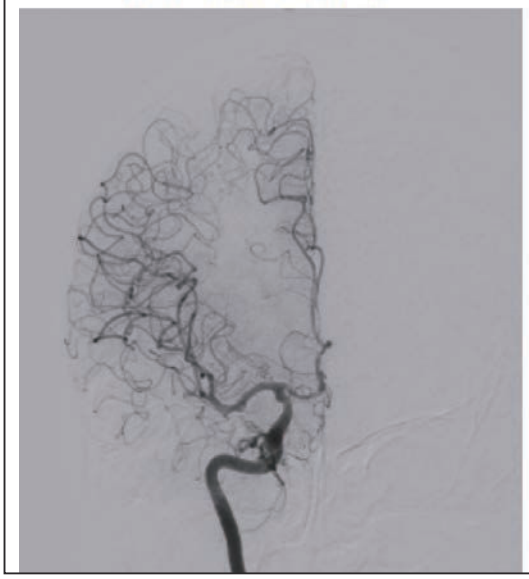

MIP 1mm : Axial

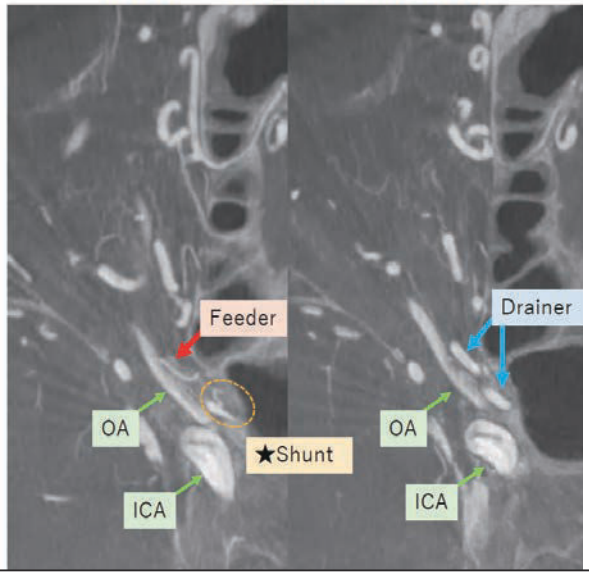

Feeder: Opthalmic artery
Shunt: Optic N canal
Drainer: SOV, IOV

※CS occlusion

How I do it ?
①TAE
②TVE

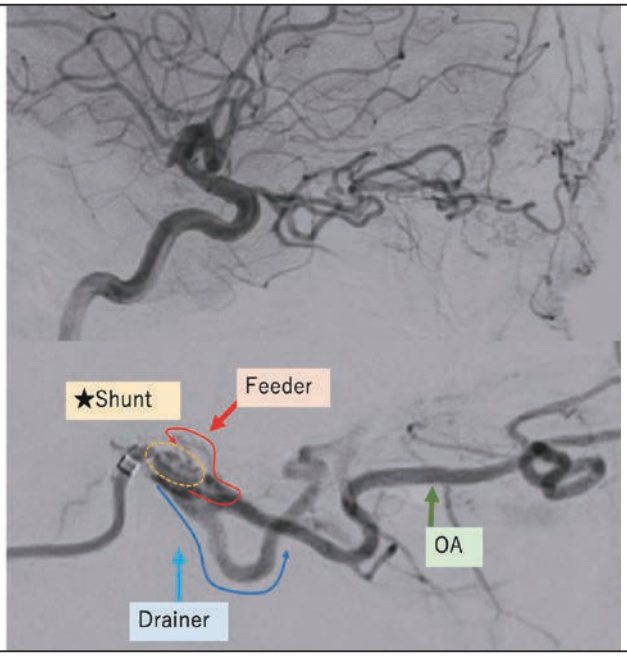

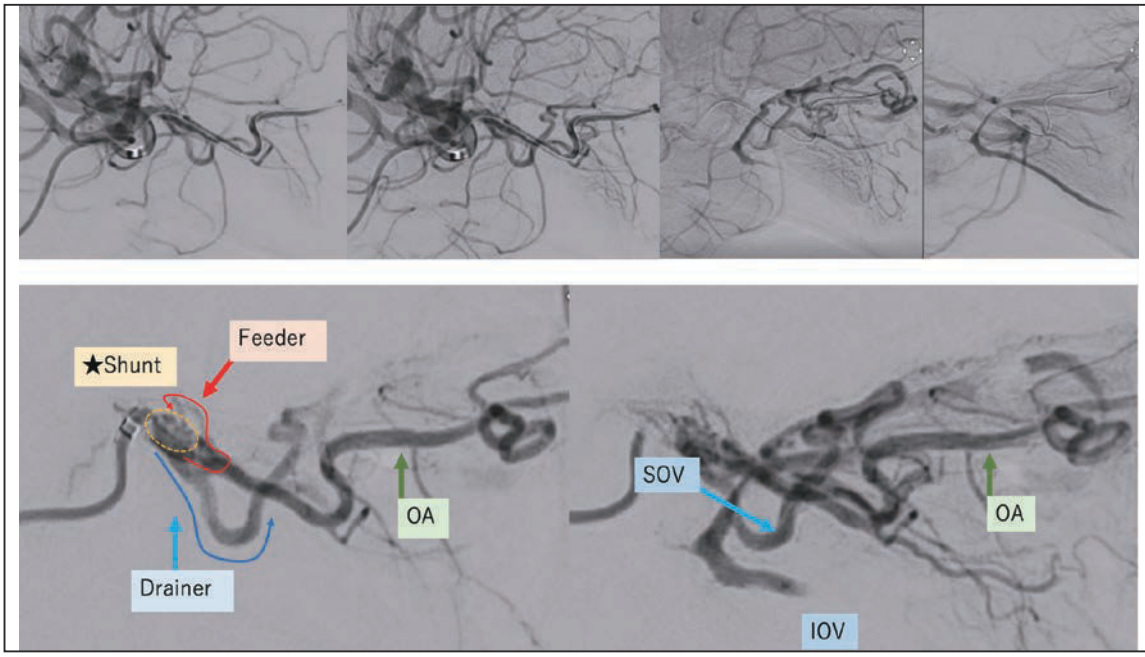

Micro catheter : DeFrictor

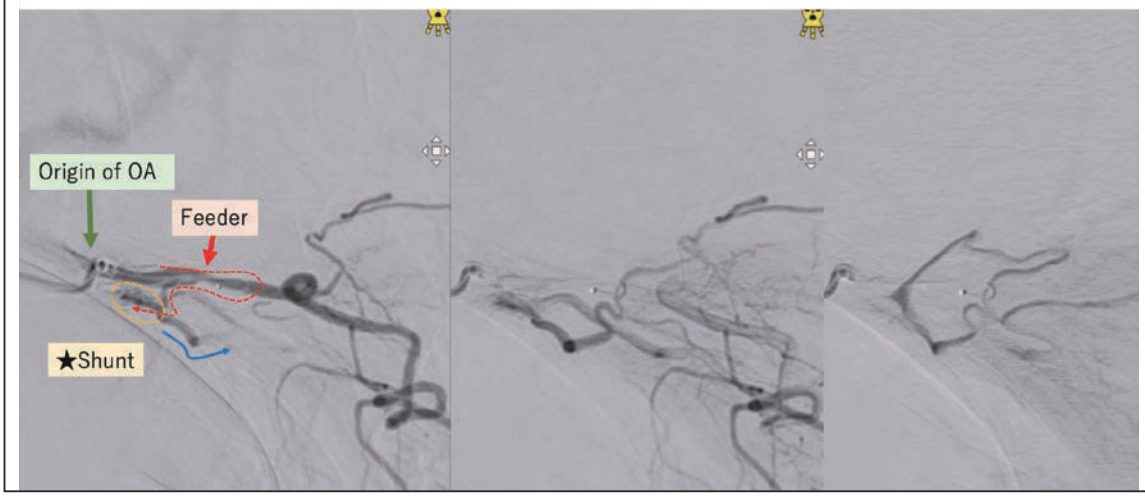

症例検討 I

症例２　Tentorial dAVF

提示　長久 公彦　長久病院　脳神経外科
寺田 友昭　昭和大学横浜市北部病院　脳神経外科

A case of dAVF

Chokyu Hospital, Department of Neurosurgery
Kimihiko Chikyu, Isao Chokyu
Showa University Northern Yokohama Hospital
Department of Neurisurgery, Neuroendovascular Center
Tomoaki Terada

A 66-year-old female

- Pulsatile tinnitus
- Angiography demonstrated dAVF

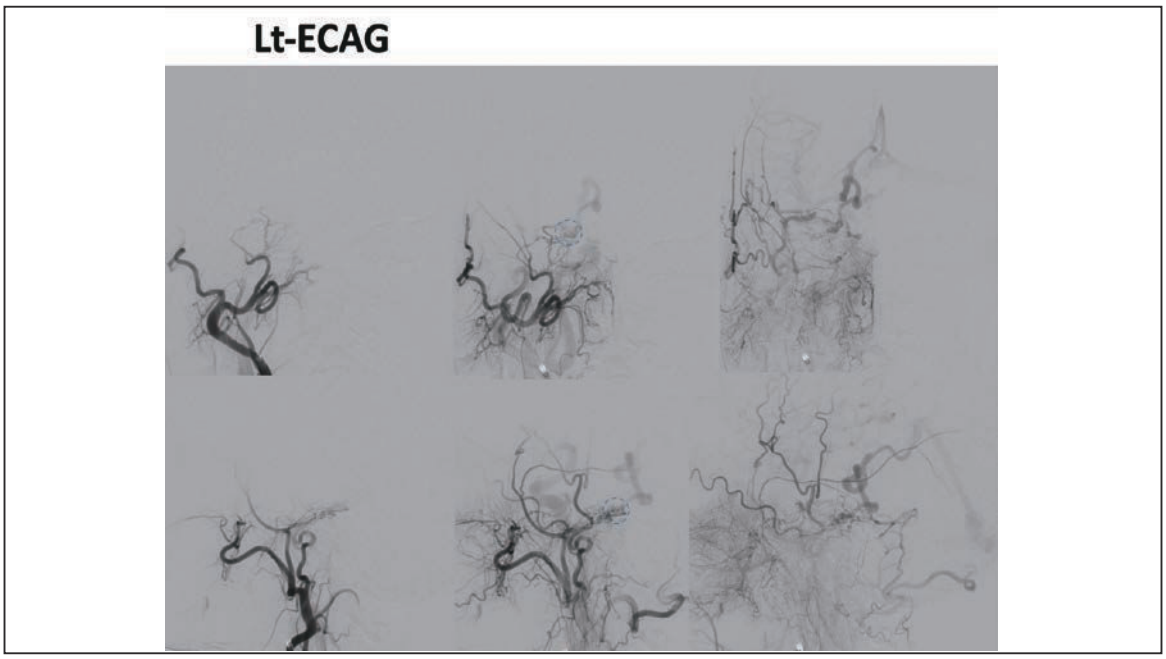
Lt-ECAG

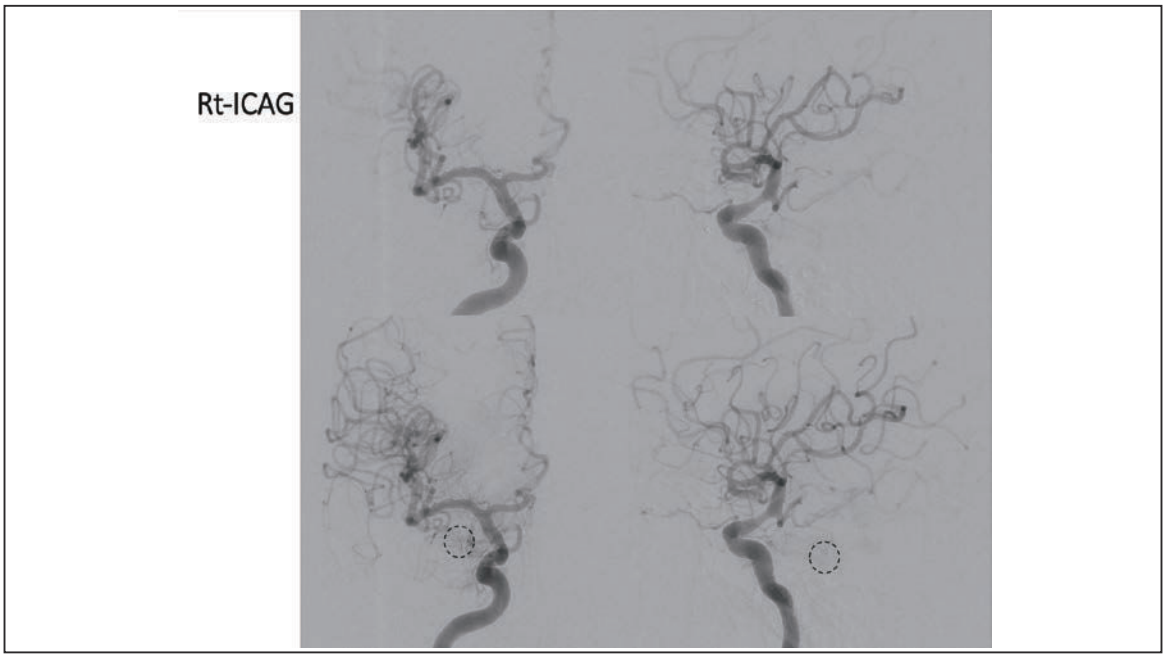
Rt-ICAG

Lt-ECAG

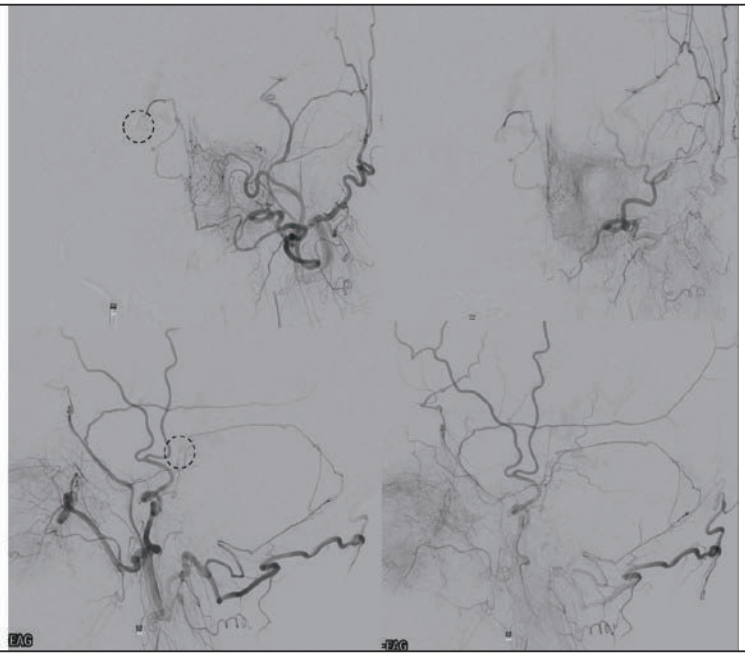

Lt-ICAG

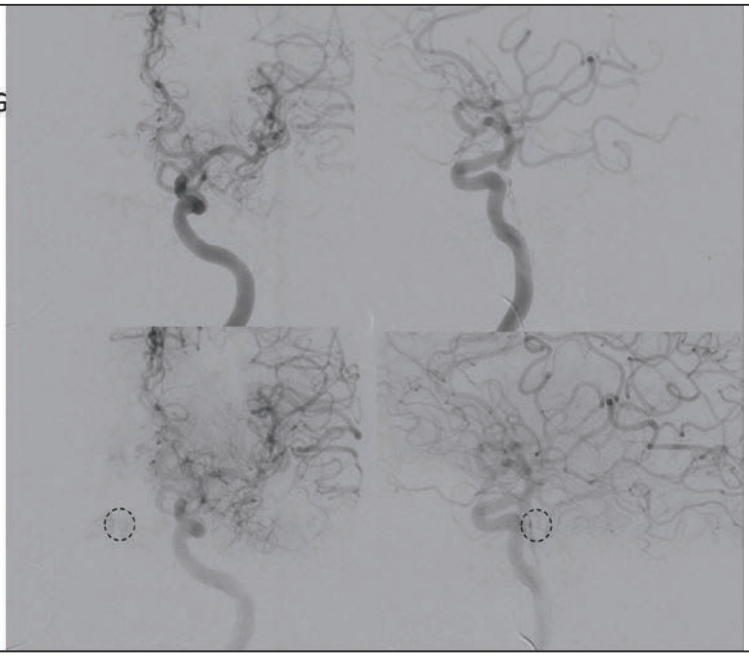

3DRA（rt-ECAG）

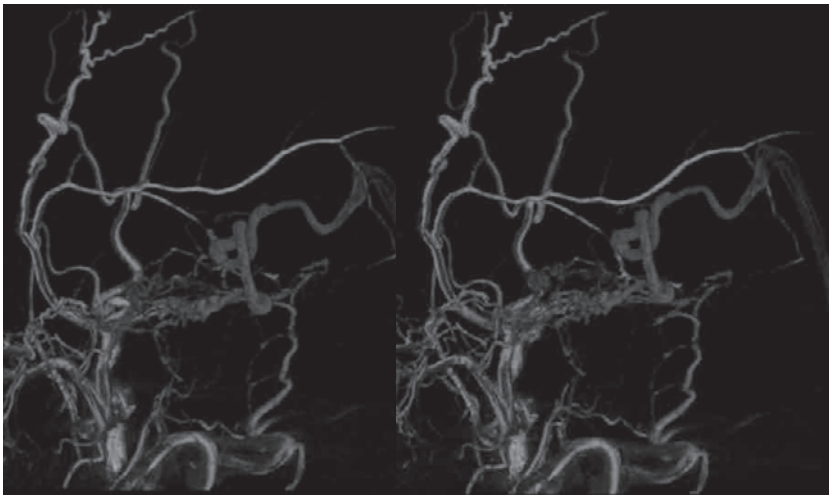

Rt-ECAG 3DRA

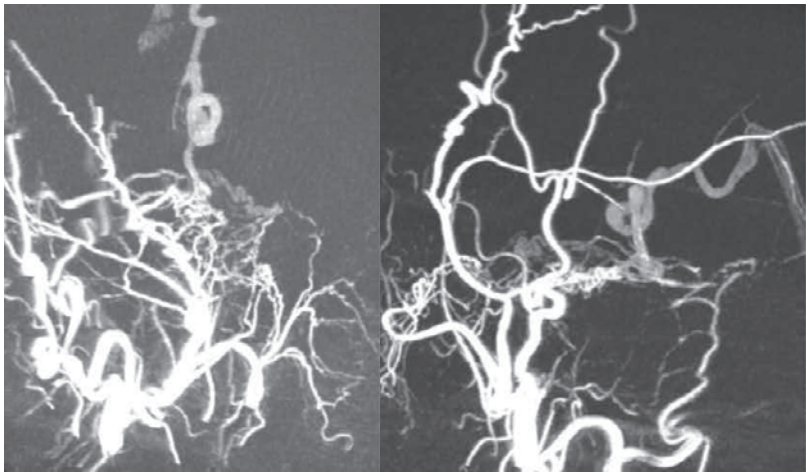

Rt-ECAG

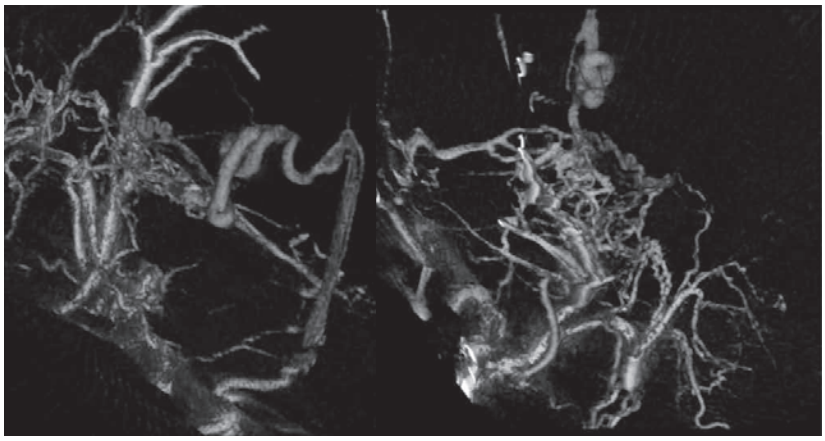

Rt-AMA

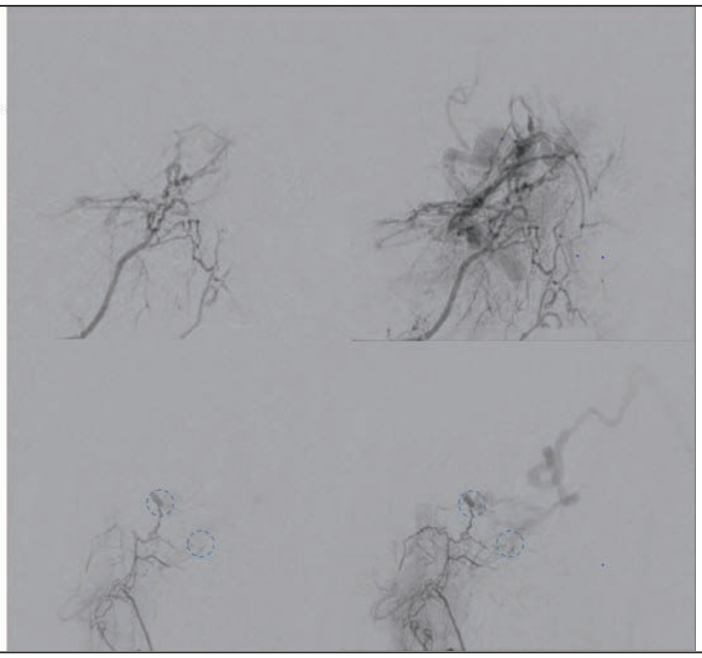

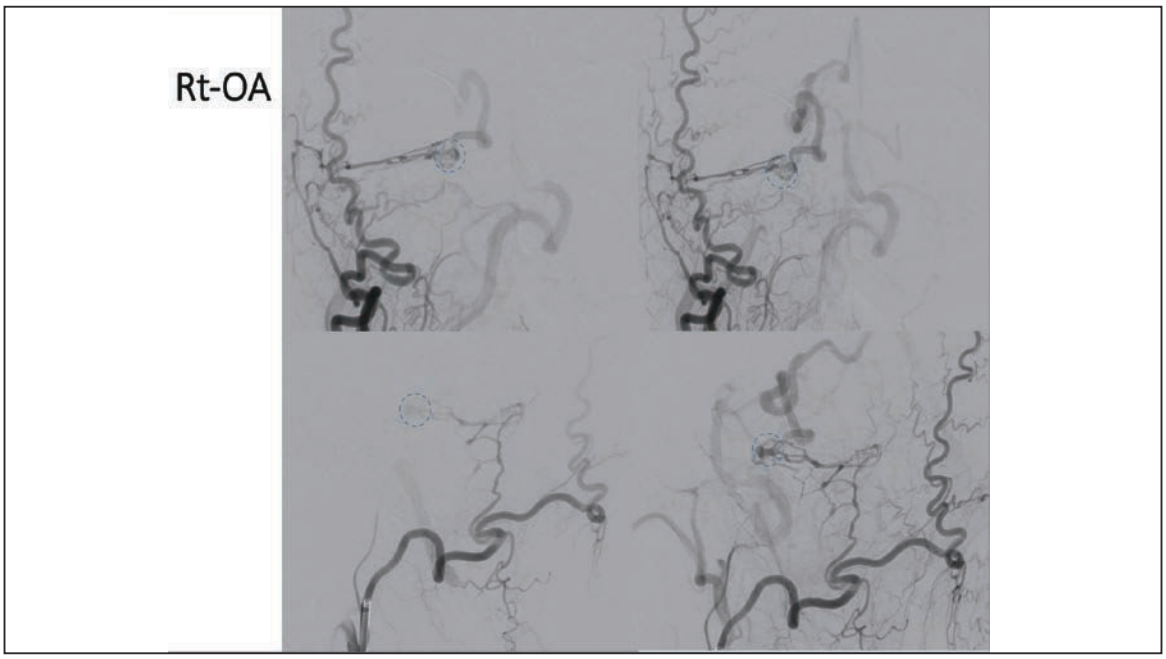
Rt-OA

症例検討 I

症例 3　dAVF

提示　René Chapot　Alfried Krupp Hospital

- 27 yo male
- Subacute weakness right leg and arm

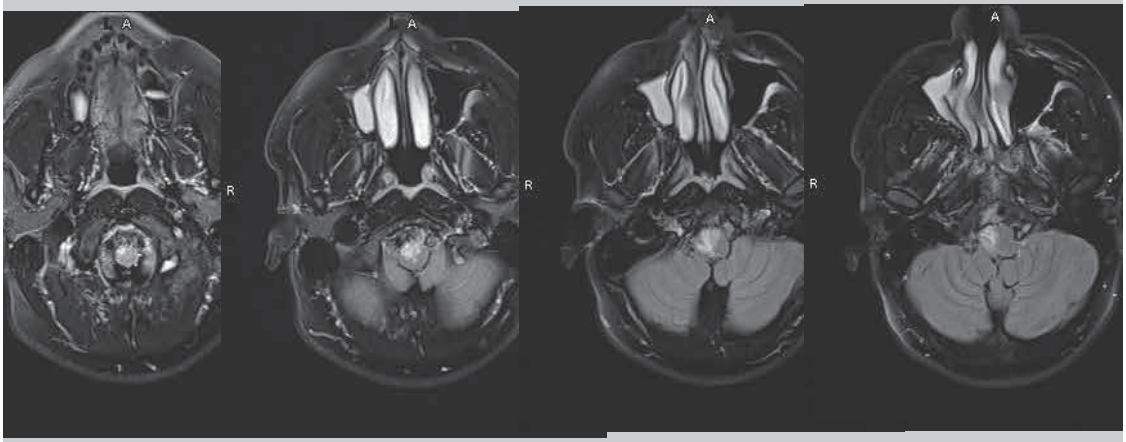

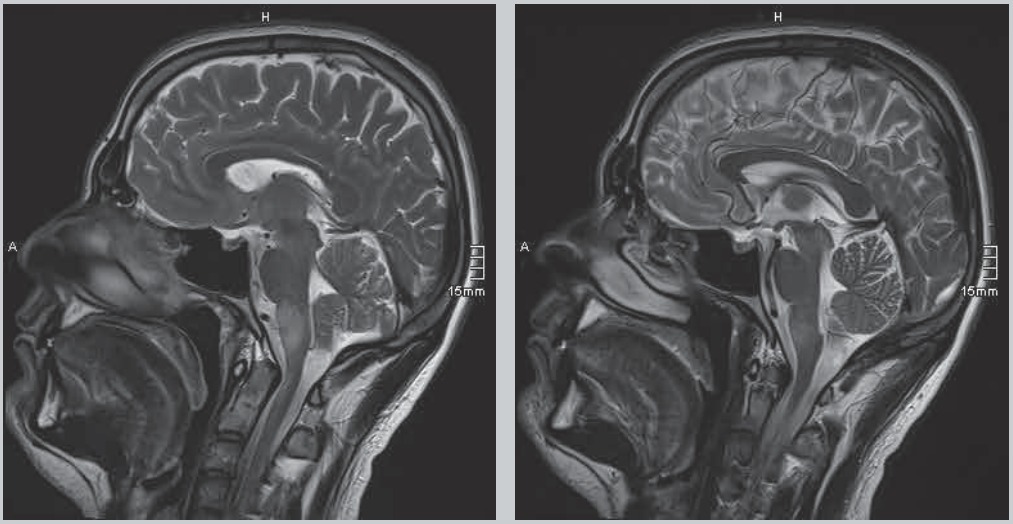
H
A
15mm
H
A
15mm

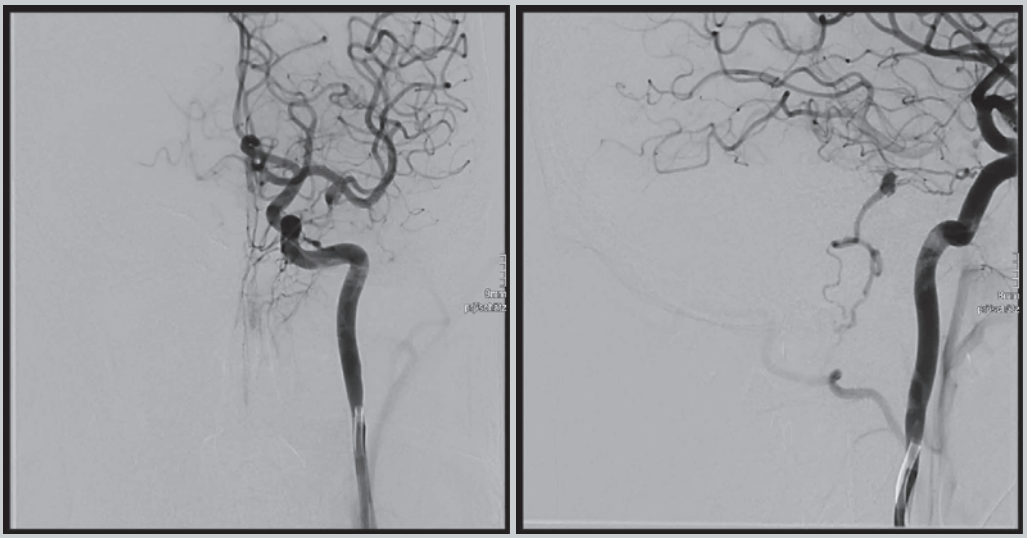

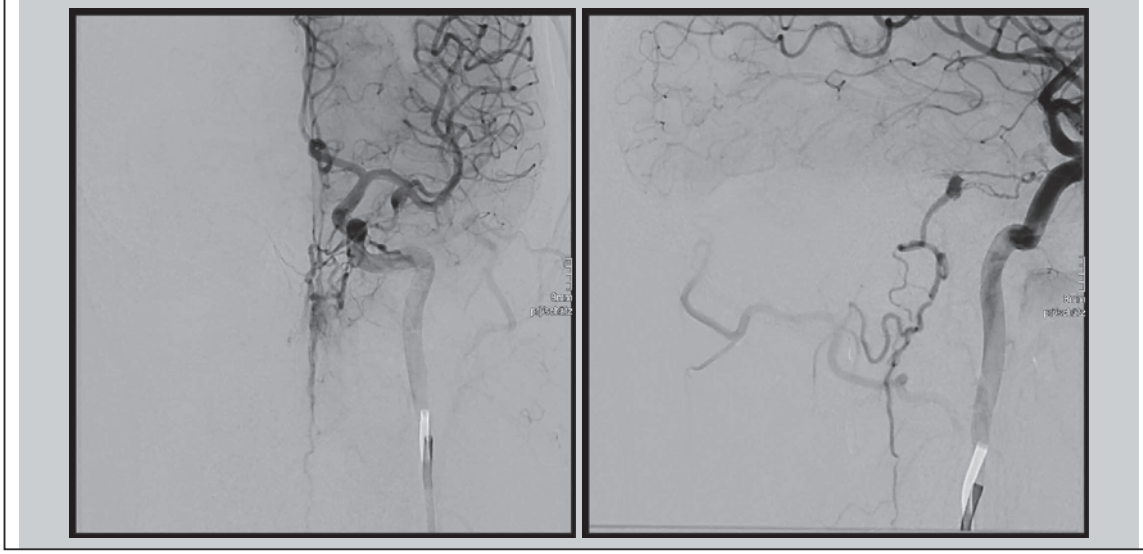

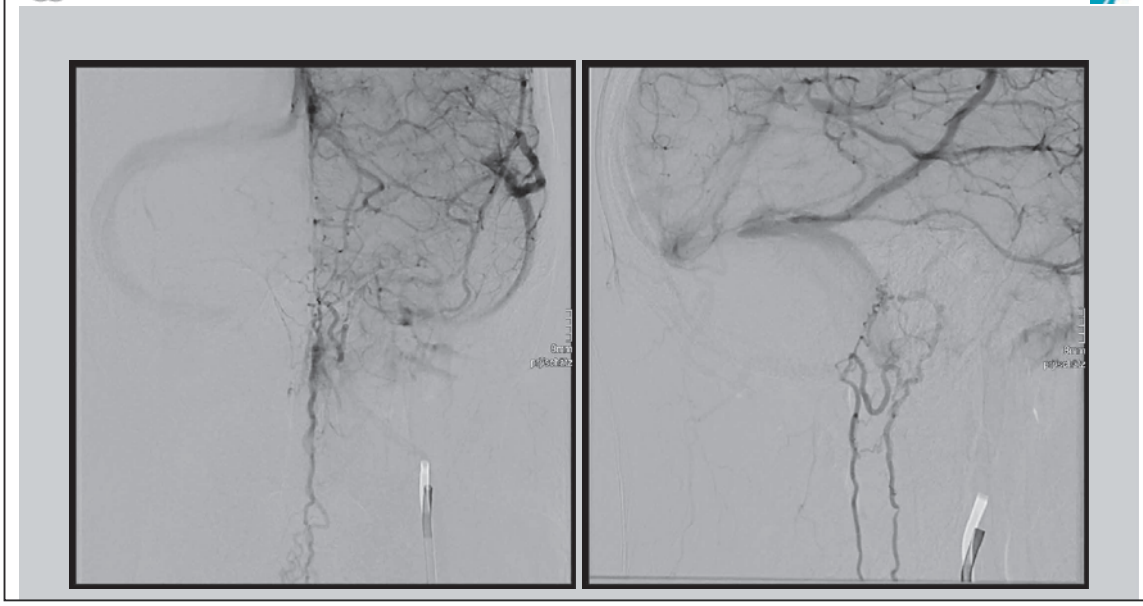

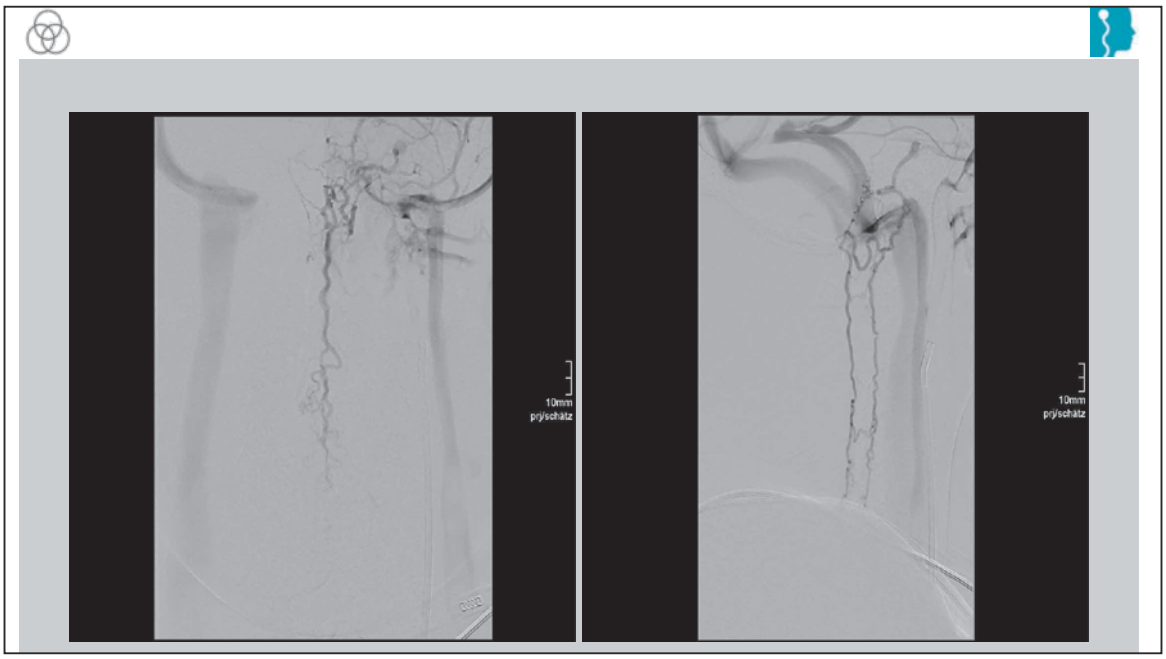
10mm
prj/schätz
10mm
prj/schätz

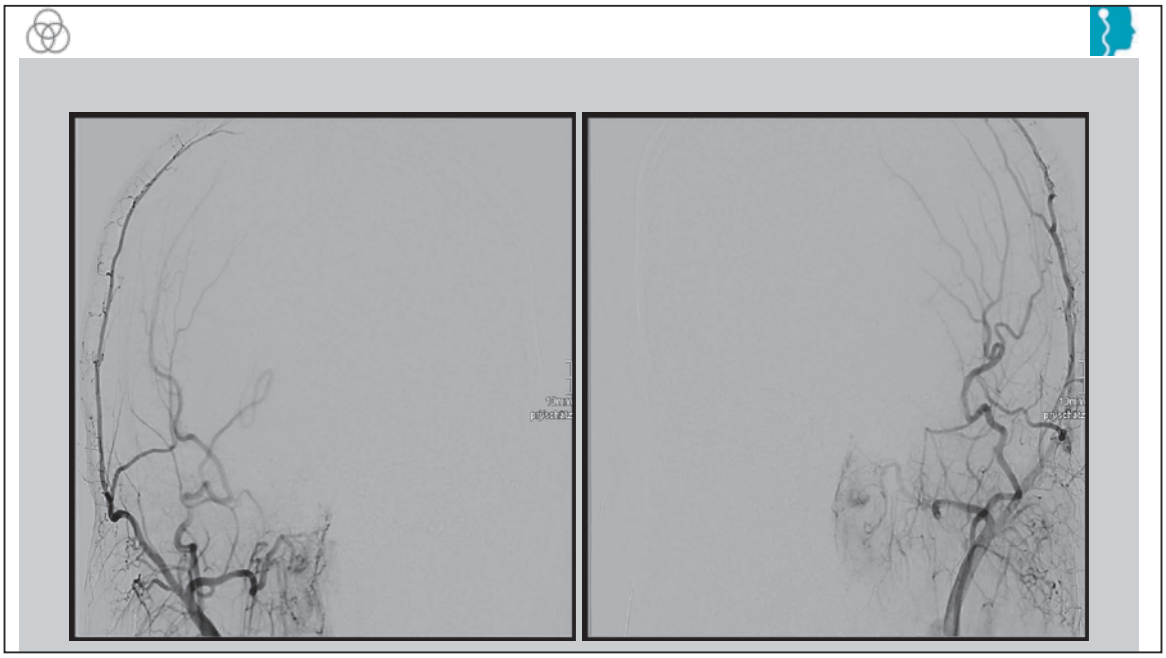

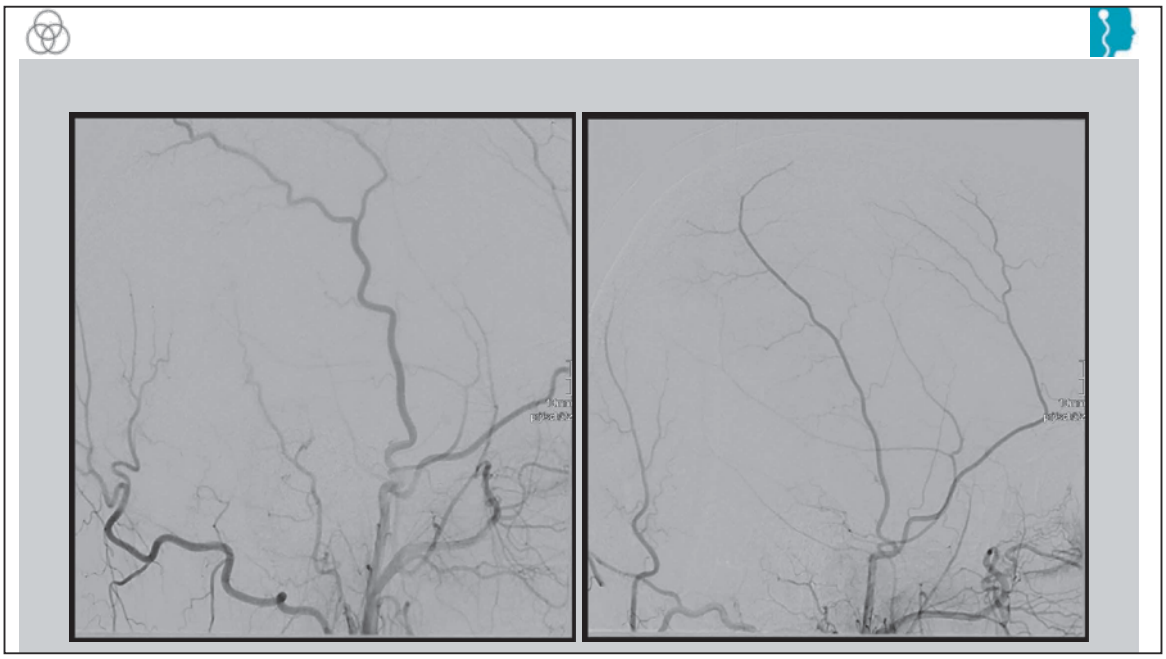

症例検討Ⅱ

症例検討 II

症例４　BA-SCA AN

提示　岡田 秀雄　　和歌山ろうさい病院　脳神経外科

Alice Tokyo 2021
How I do it? Session

Unruptrured Basilar-Superior cerebellar artery aneurysm

Wakayama Rosai Hospital
Hideo Okada, Tomoaki Terada

Alice Tokyo 2021
How I do it? Session

Case: 59 female

Past History:
54 year-old; incidental BA-SCA aneurysm, slow growing

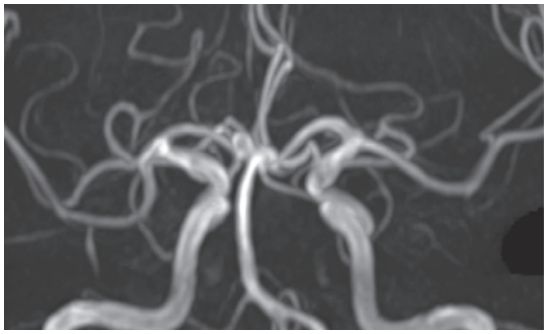

Diagnostic DSA: Lt. VAG

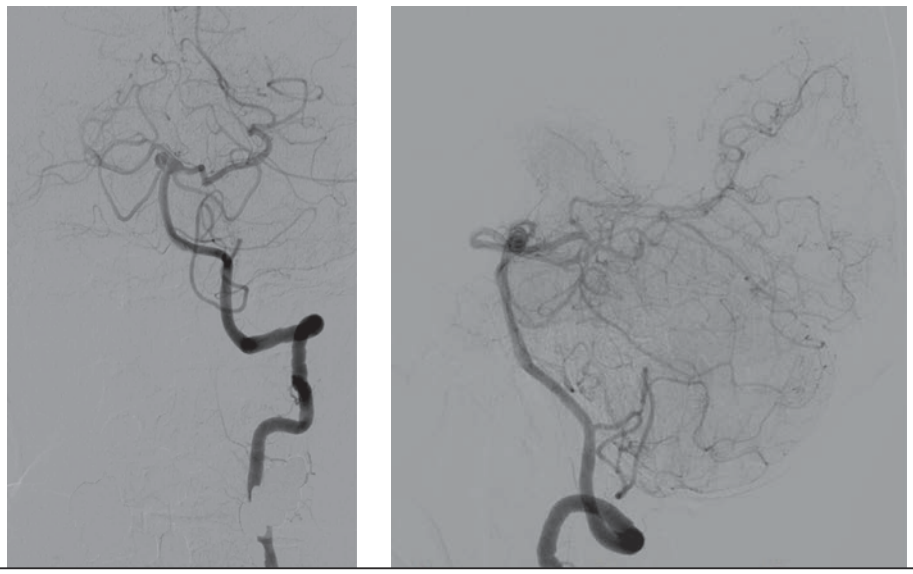

Diagnostic DSA, 3DRA

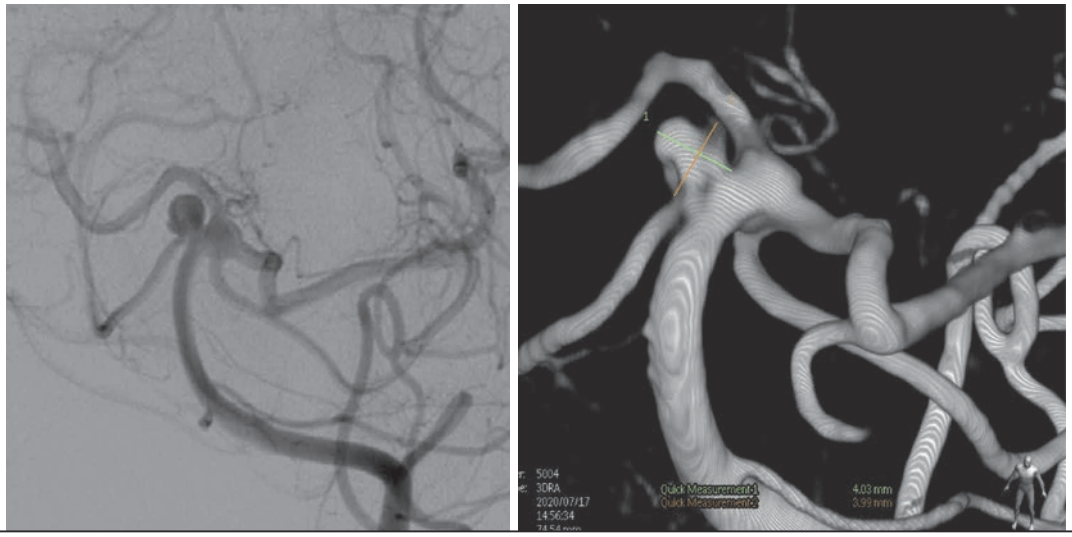

Evaluation of the Access Routes

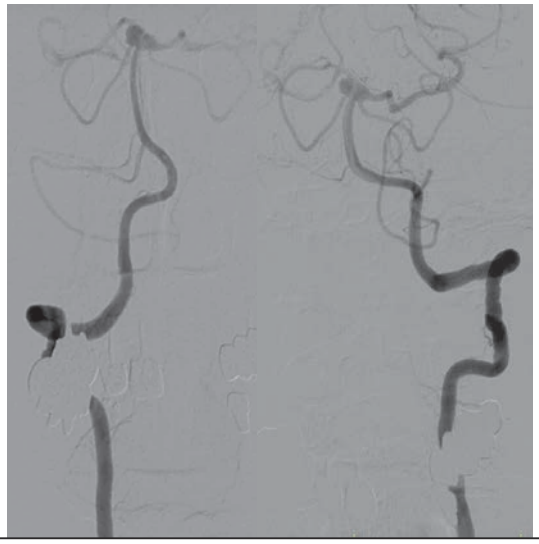

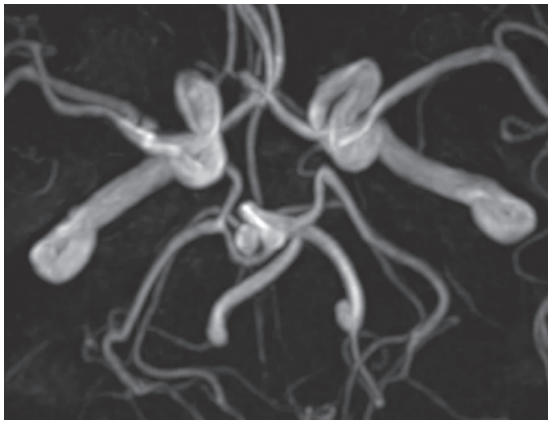

DSA/3DRA on the day of operation

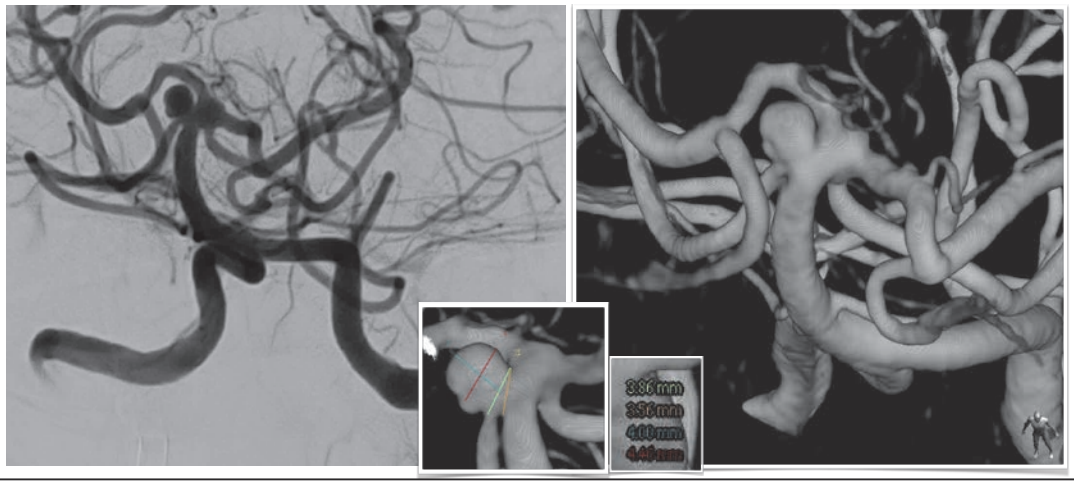

How do you treat?

症例検討 II

症例５　ICA large AN

提示　山﨑 貴明　函館脳神経外科病院　脳神経外科

A case of unruptured large paraclinoid aneurysm

Department of Neurosurgery, Hakodate Neurosurgical hospital

Takaaki Yamazaki

ALICE Tokyo 2021, Yokohama

Case:62 y/o, female

- Incidentally found asymptomatic unruptured rt ICA paraclinoid large AN
- No visual impairment


CT
Round lesion with calcification

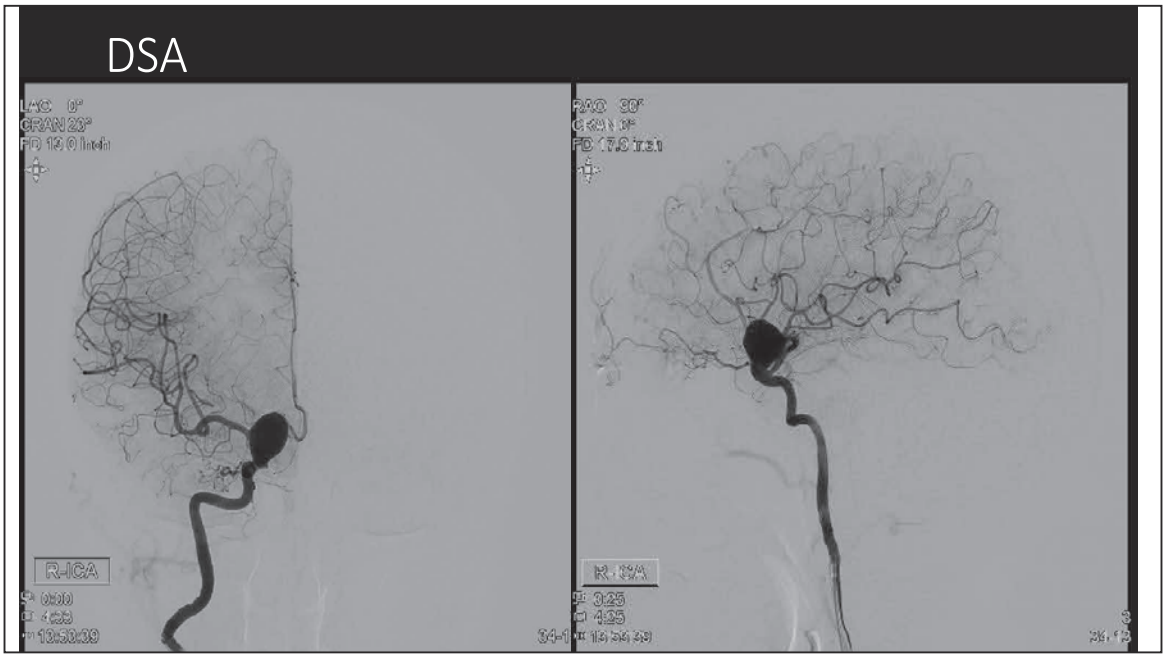
DSA
R-ICA


3DDSA

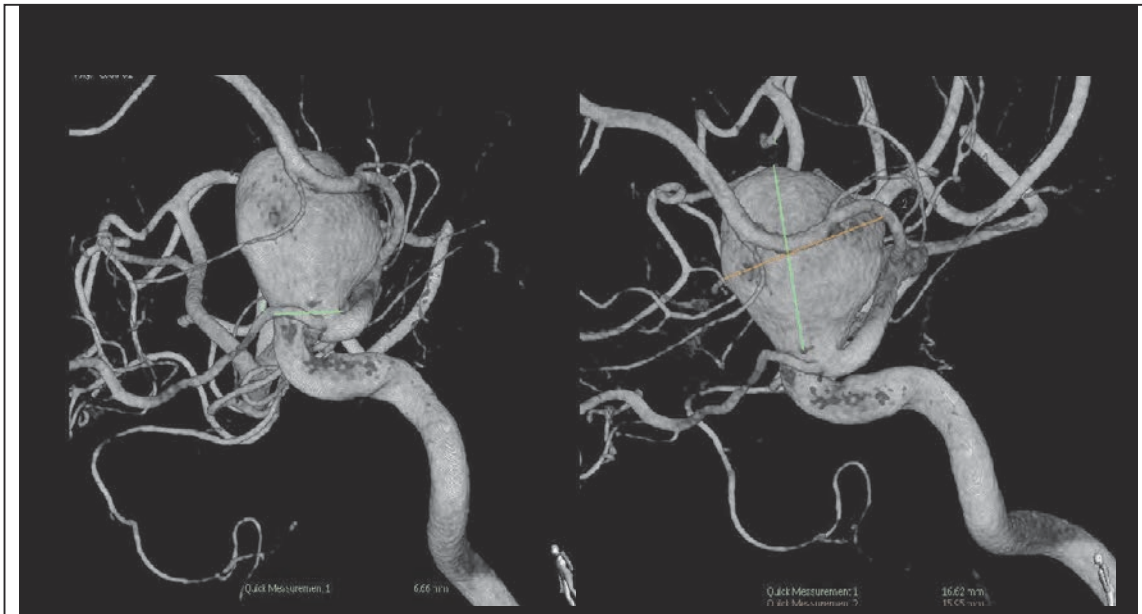
neck 6.6mm
size 16.62*15.95mm

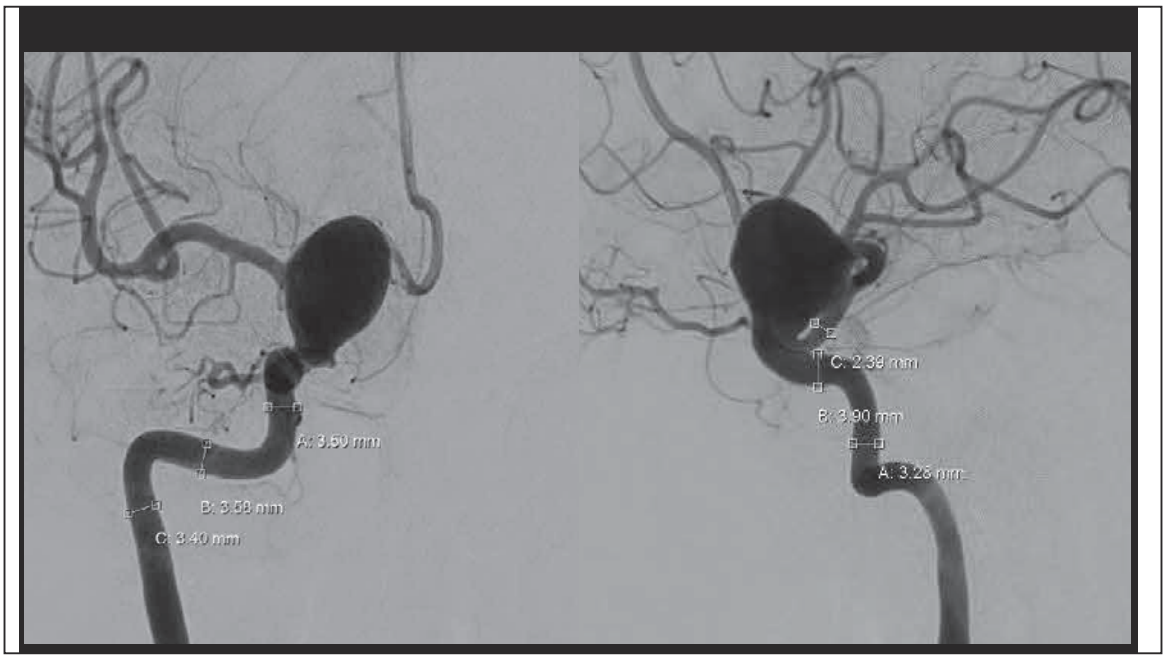
A: 3.50 mm
B: 3.58 mm
C: 3.40 mm
C: 2.38 mm
B: 3.90 mm
A: 3.28 mm

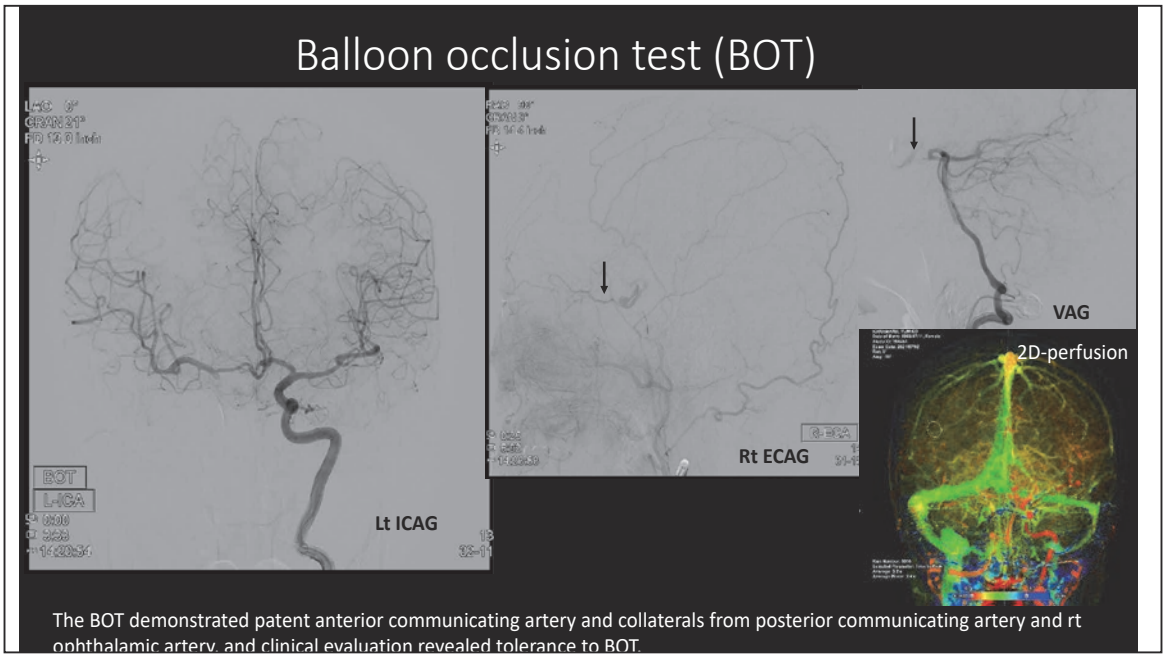
Balloon occlusion test (BOT)
BOT
L-ICA
Lt ICAG
Rt ECAG
VAG
2D-perfusion
The BOT demonstrated patent anterior communicating artery and collaterals from posterior communicating artery and rt ophthalamic artery, and clinical evaluation revealed tolerance to BOT.

症例検討 II

症例 6　ICA large AN

提示　René Chapot　Alfried Krupp Hospital

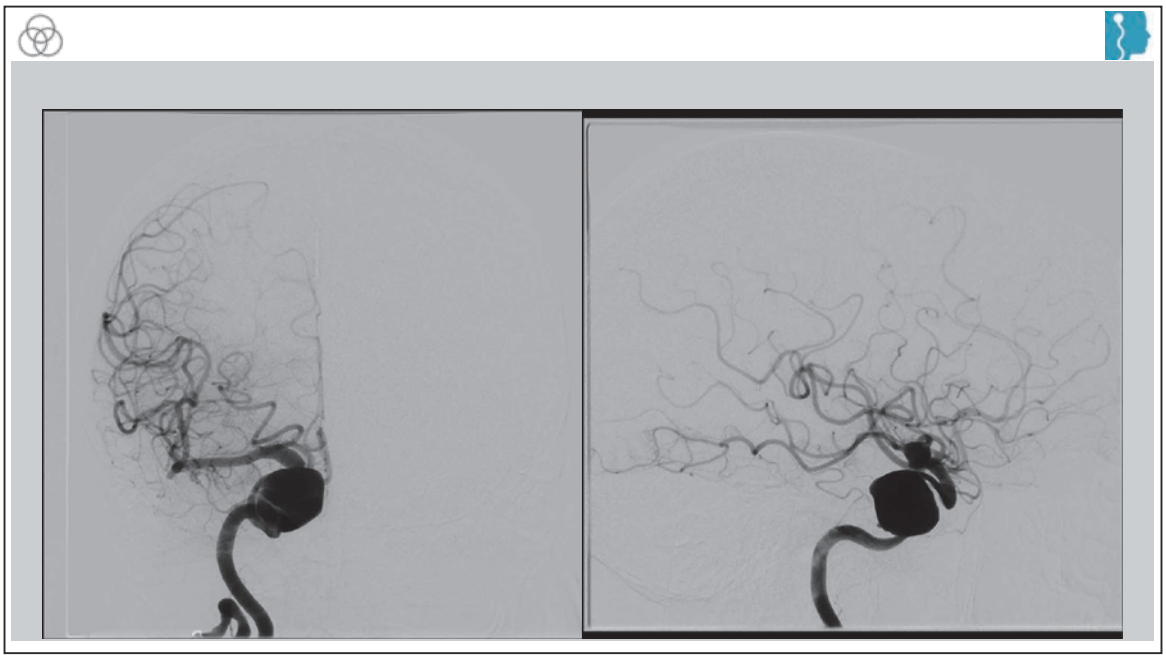

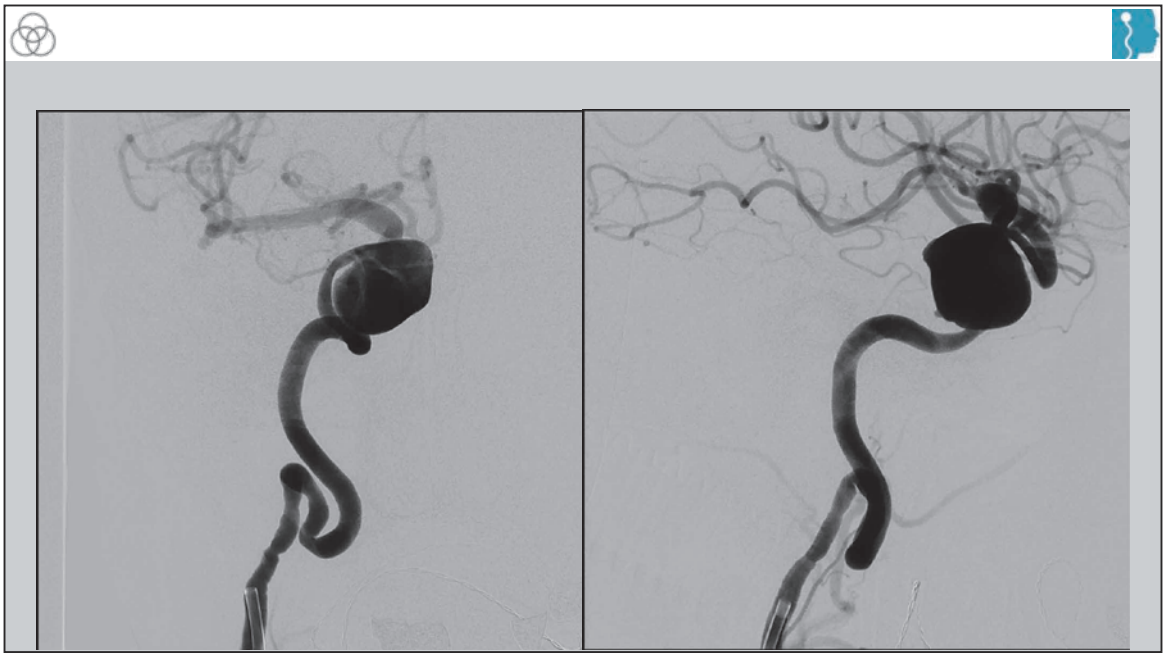

症例検討Ⅲ

症例検討Ⅲ

症例 7　AVM

提示　中原 一郎　　藤田医科大学　脳神経外科

A case of ruptured lt-occipital AVM

藤田保健衛生大学医学部　脳卒中科
中原一郎

ALICE Tokyo 2021, Yokohama

58/F　出血発症の左後頭葉AVM

【現病歴】
2021年5月18日　頭痛発症．5月19日朝、覚醒しないため家人が救急車を呼びER搬送
来院時GCS E1V1M4、左瞳孔散大
CTで左後頭葉皮質下出血、ASDHを認め、緊急でASDHの除去および外減圧術を施行；術後の3D-CTAで左後頭葉AVMが判明

5月20日DSA施行したところ，feeder Anが2箇所判明したため，これらのpedicleにOnyx TAE施行

現在，外減圧状態．開頭手術も不可能ではないが，nidusが開頭範囲よりかなり後方であり，下記の神経症状を考慮し，6月28日（Day 41）に血管内治療を予定

【既往歴】なし
【服薬歴】LEV1000mg, edoxaban10mg

【現症】GCS E3~4VTM6、右麻痺MMT1/5，気管切開、外減圧状態

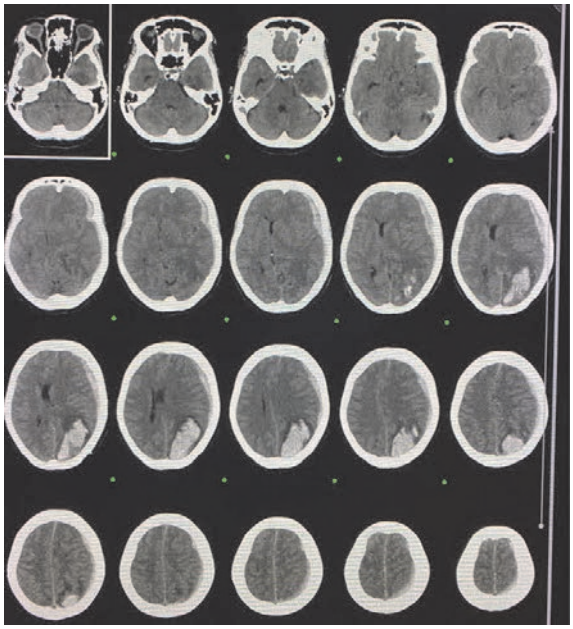

来院時CT

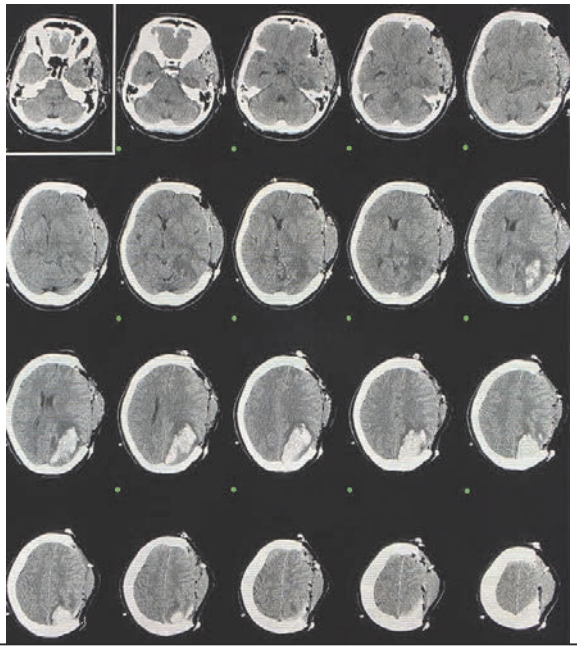

血腫除去，外減圧
術後 (Day 1) CT

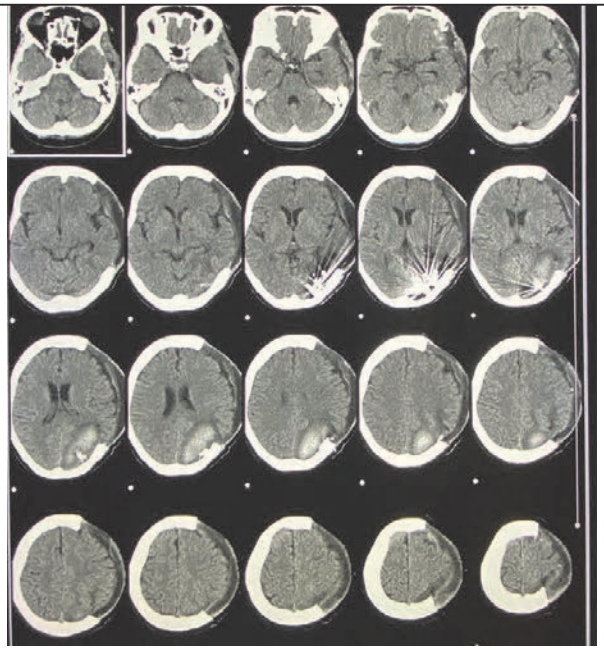

6/7 (Day 19) CT

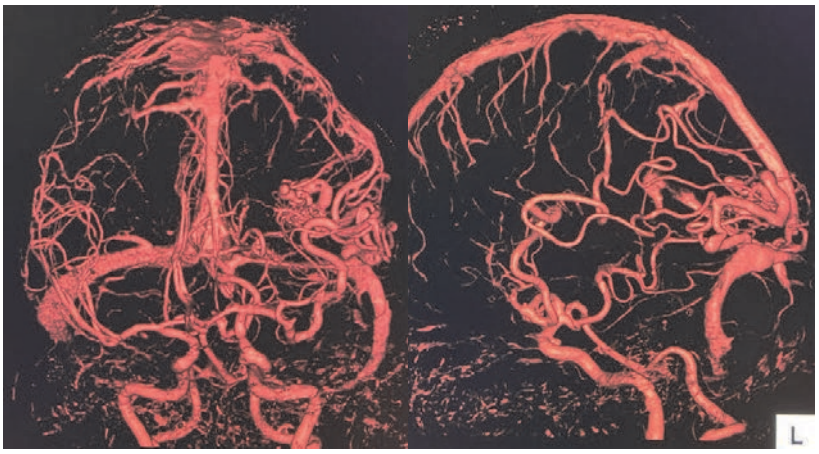

開頭術後3DCTA
左後頭葉AVM S&M grade1
feeder: MCA ①parieto-occipital a, ②angular a., ③posterior temporal a.
PCA ④temporo-occipital a., ⑤posterior temporal a.
①および③上にfeeder An.あり
drainer: cortical vein

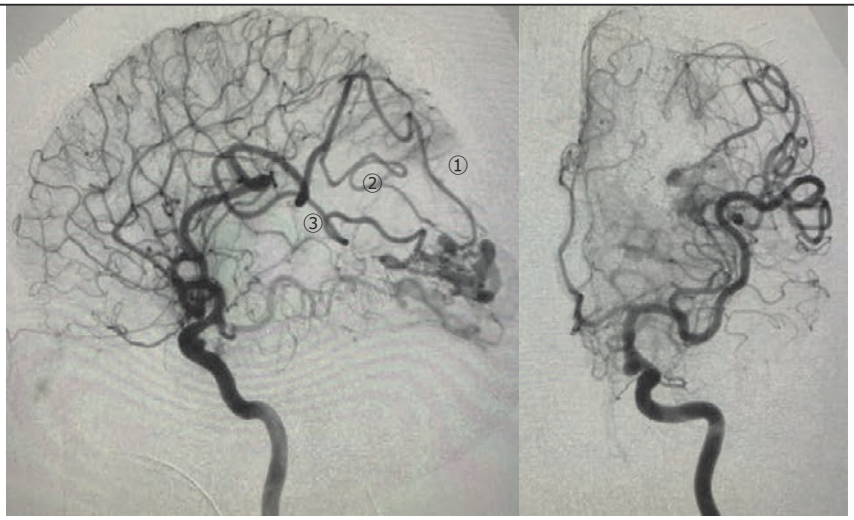

左後頭葉AVM S&M grade1
feeder: MCA ①parieto-occipital a, ②angular a., ③posterior temporal a.
PCA ④temporo-occipital a., ⑤posterior temporal a.
①および③上にfeeder An.あり
drainer: cortical vein

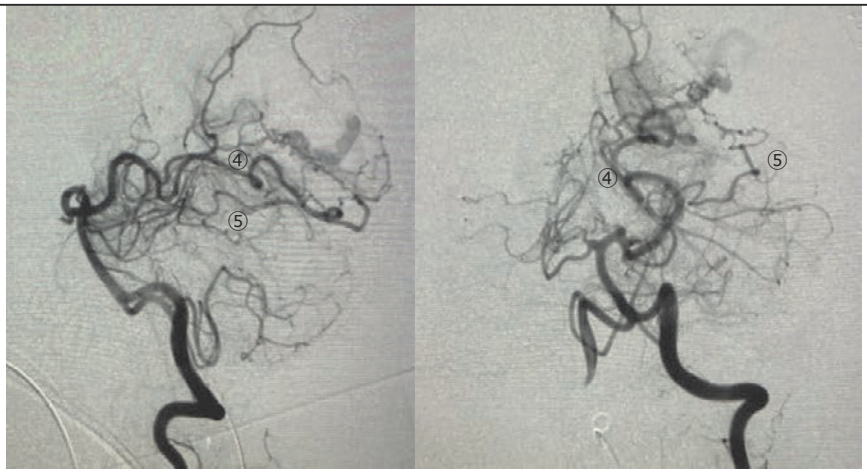

左後頭葉AVM S&M grade1
feeder: MCA ①parieto-occipital a, ②angular a., ③posterior temporal a.
PCA ④temporo-occipital a., ⑤posterior temporal a.
①および③上にfeeder An.あり
drainer: cortical vein

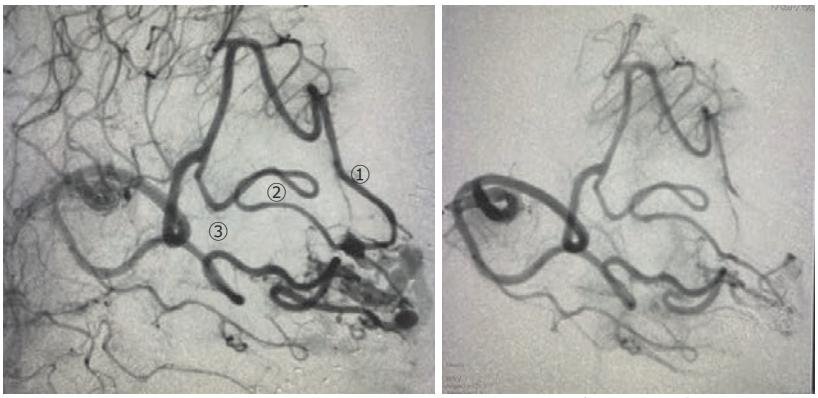

塞栓前　　①および③塞栓後（Onyx 18）

左後頭葉AVM S&M grade1
feeder: MCA ①parieto-occipital a, ②angular a., ③posterior temporal a.
PCA ④temporo-occipital a., ⑤posterior temporal a.
①および③上にfeeder An.あり
drainer: cortical vein

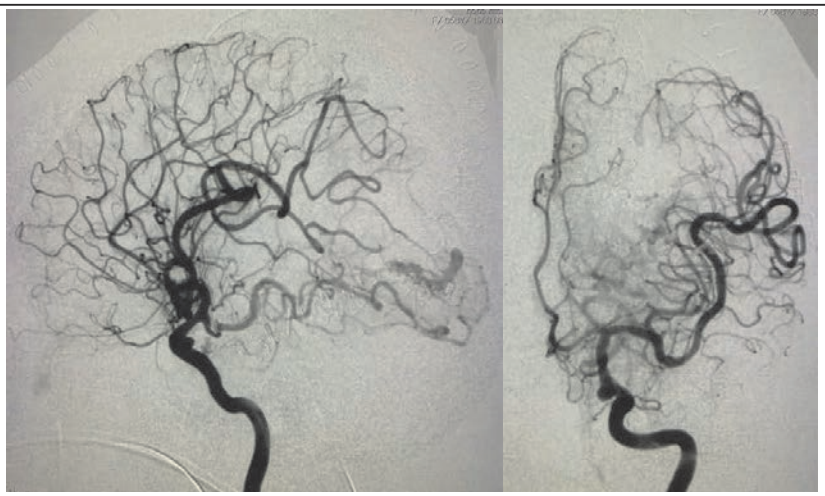

①および③塞栓後（Onyx 18）

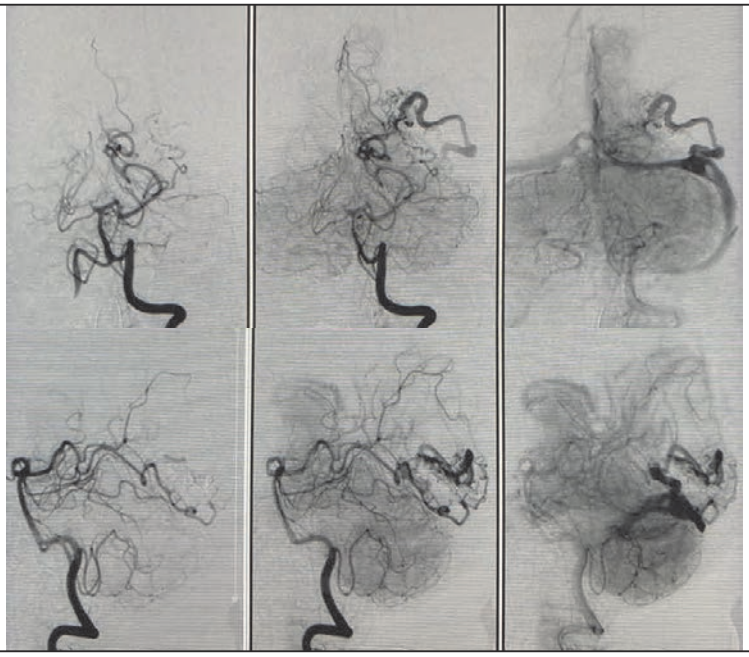

左後頭葉破裂AVM S&M grade1, supplementary grading 4, AVMES 3
size<30mm
non-eloquent
superficial drainer
feeders
① parieto-occipital a. with feeder An.(occluded)
② angular a.
③ posterior temporal a. with feeder An.(occluded)
④ temporo-occipital a.
⑤ posterior temporal a.

頭蓋形成術に際し追加開頭しAVM摘出も考慮したが、神経症状，侵襲性を考慮し，まずIVRでの根治を考慮

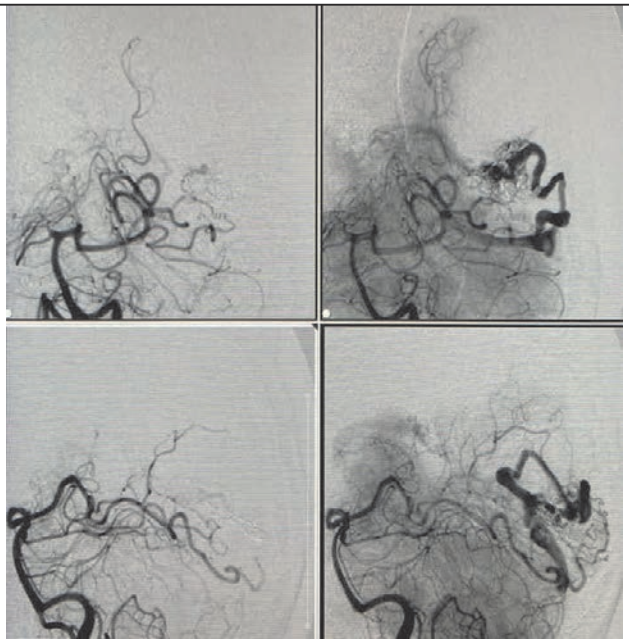

症例検討 III

症例 8　AVM 1（CP angle cistern, TVE）

提示　René Chapot　Alfried Krupp Hospital

Transvenous rupture during catheterization

René Chapot
Krupp Hospital, Essen, Germany

- 65 yo woman
- Trigeminal neuralgia
- Unruptured AVM right pontocerebellar angle
- Venous aneurysm on outflow vein

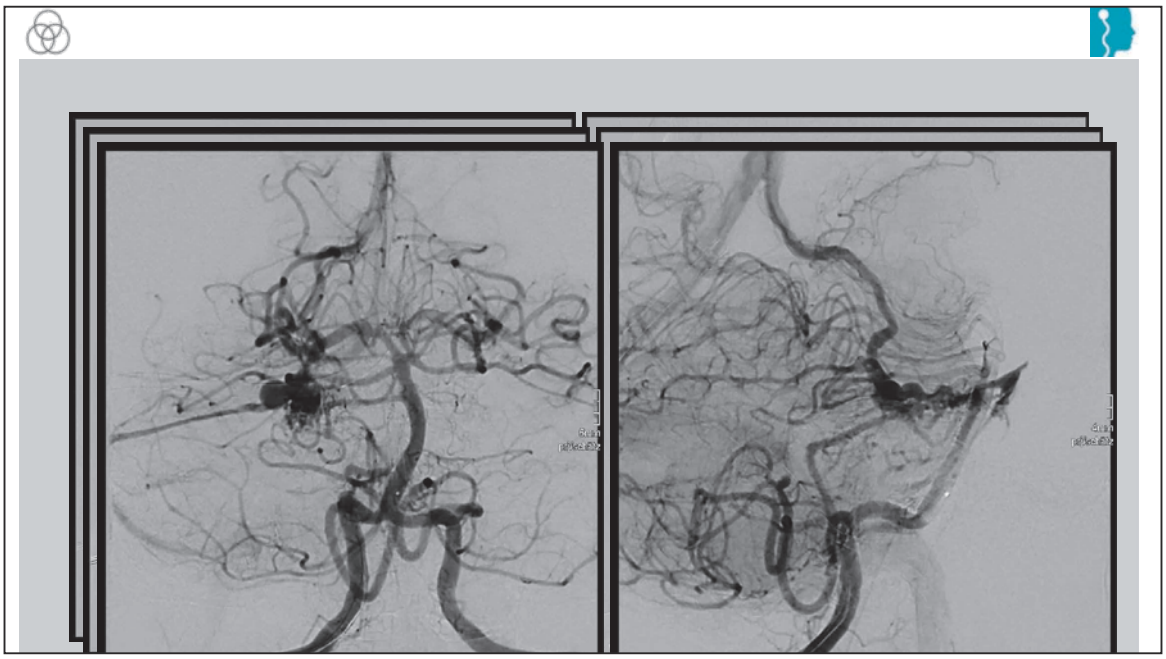

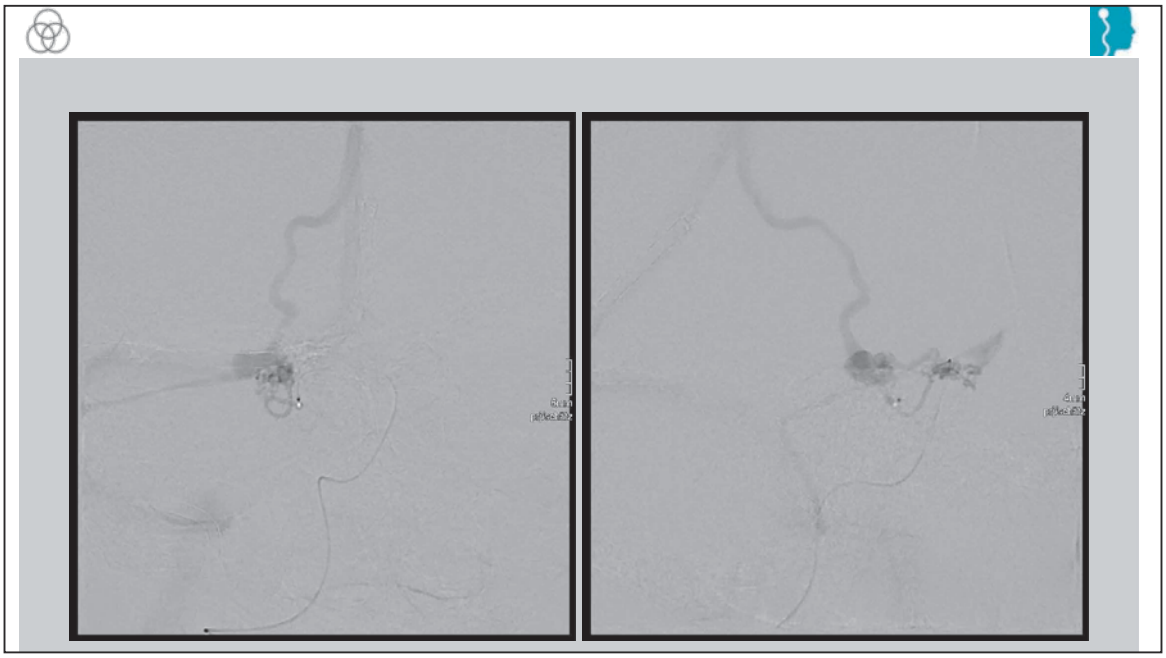

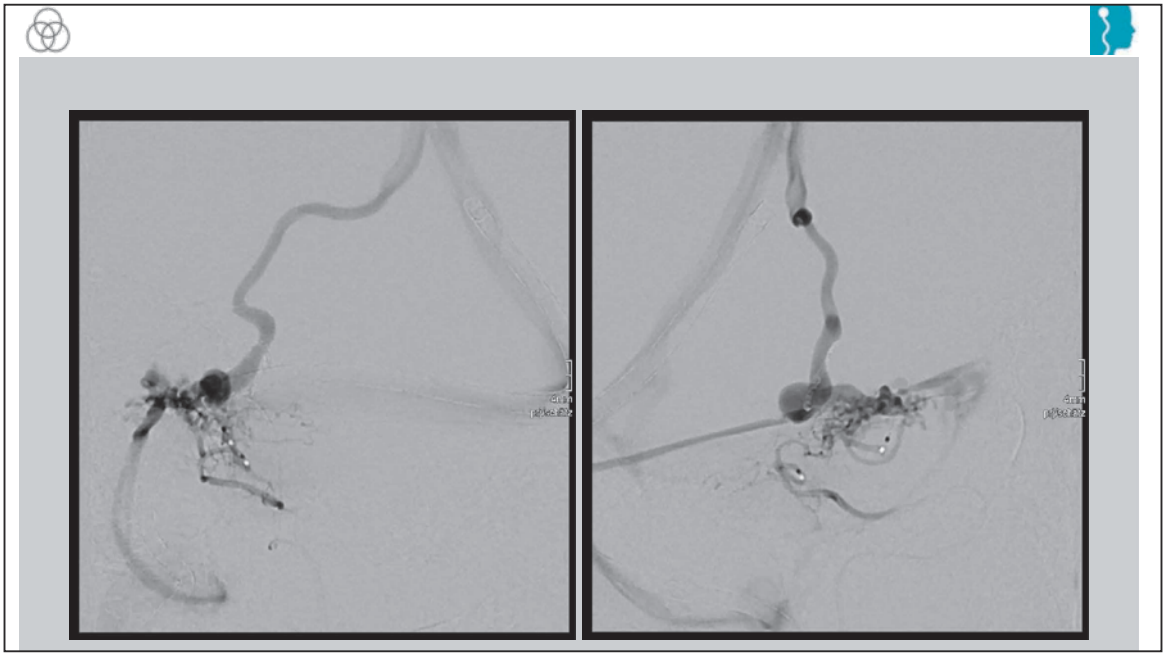



Which therapeutic option?

- Leave the microcatheter in place and inject Onyx
- Retrieve the microcatheter before injection of Onyx

症例検討Ⅳ

症例検討Ⅳ

症例９　AVM

提示　持田 英俊、鈴木 孝典、髙橋 翔太
旭中央病院　脳神経外科
寺田 友昭　　昭和大学横浜市北部病院　脳神経外科

A case of ruptured vascular malformation in childhood

Asahi Central Hospital, Department of Neurosurgery
Hidetoshi Mochida, Takanori Suzuki, Shota Takahashi
Showa University Northern Yokohama Hospital
Department of Neurosurgery, Neuroendovascular Center
Tomoaki Terada

ALICE Tokyo 2021, Yokohama

Case：A case of Vascular malformation

- 13 Yr-old-male
- Severe headache
- No neurological deficit
- CT,MRI: rt-cerebral hematoma in the rt temporal tip

MRI T1, T2 on admission

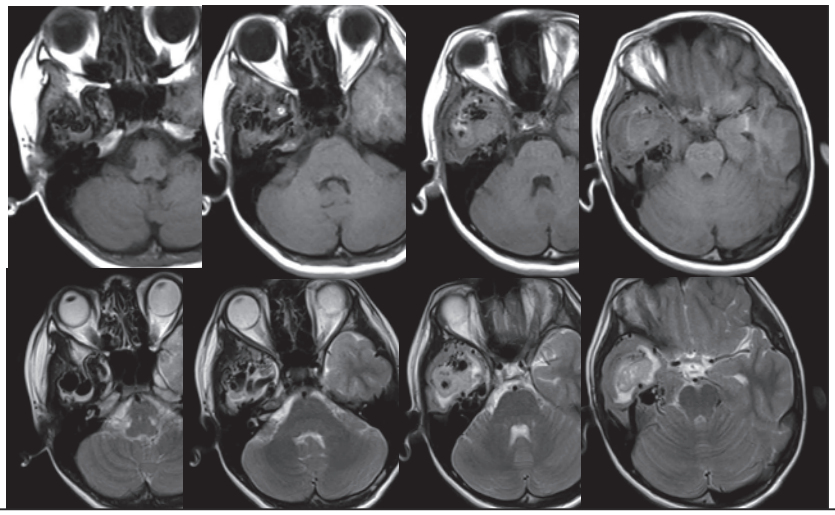

Rt-ICAG

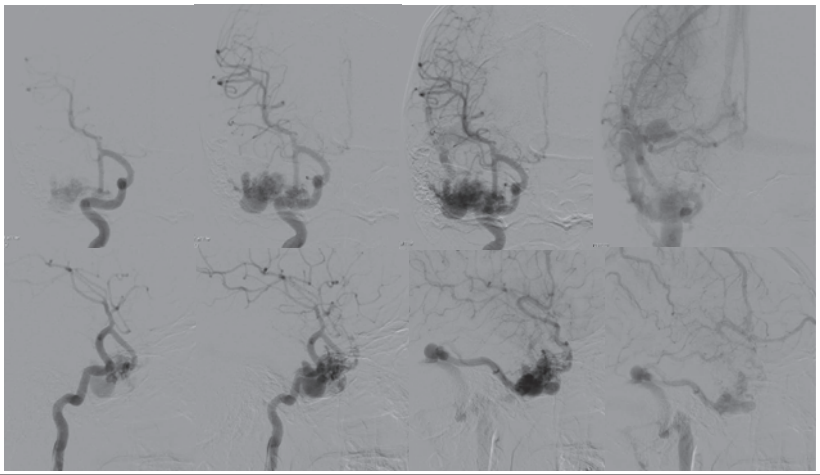

Rt-ICAG 3DRA

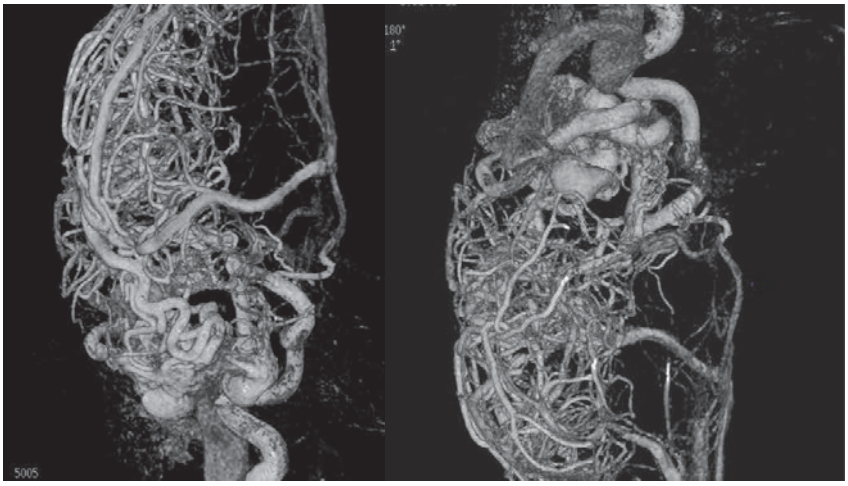

Rt-ICAG 3DRA

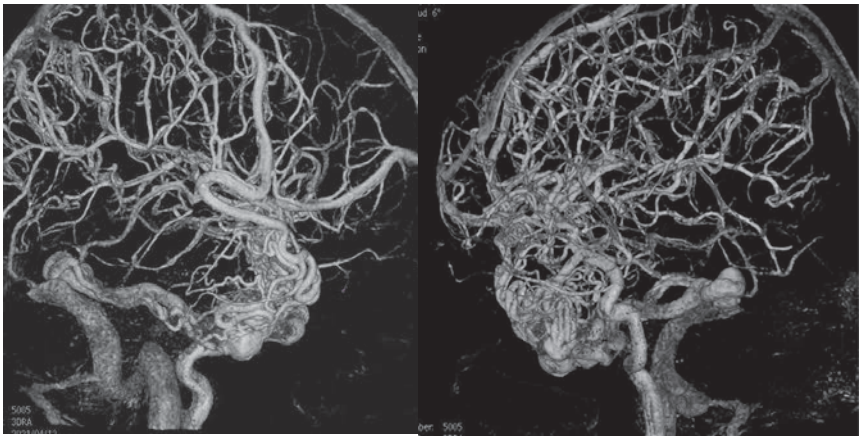

Rt-VAG

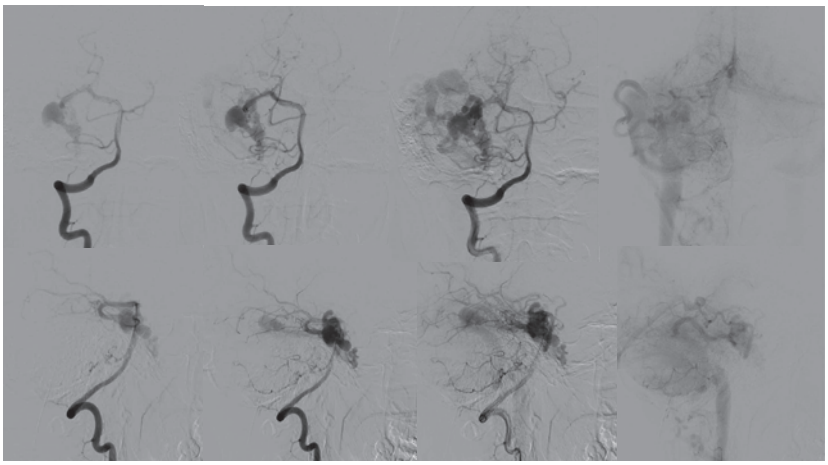

Rt-VAG 3DRA

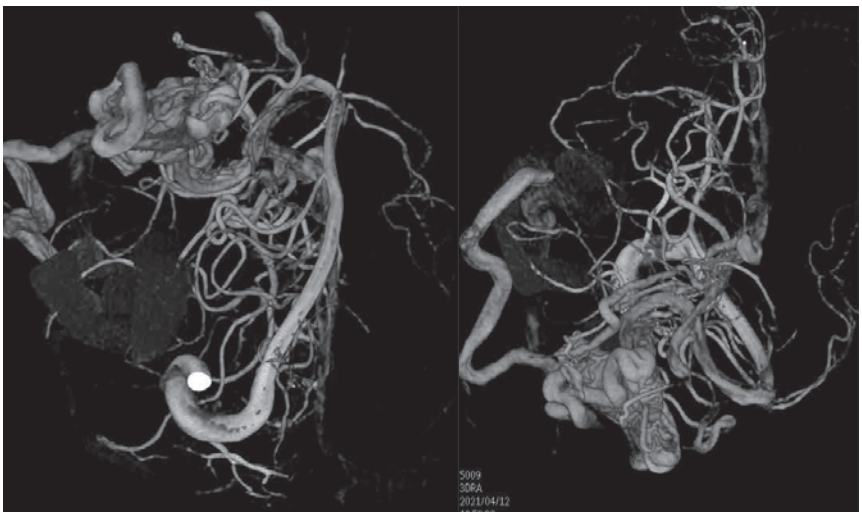

症例検討Ⅳ

症例 10　AVM 2(TVE)

提示　René Chapot　Alfried Krupp Hospital

- 9 yo girl
- Blindness right eye
- Unruptured deep AVM
- Spetzler 3

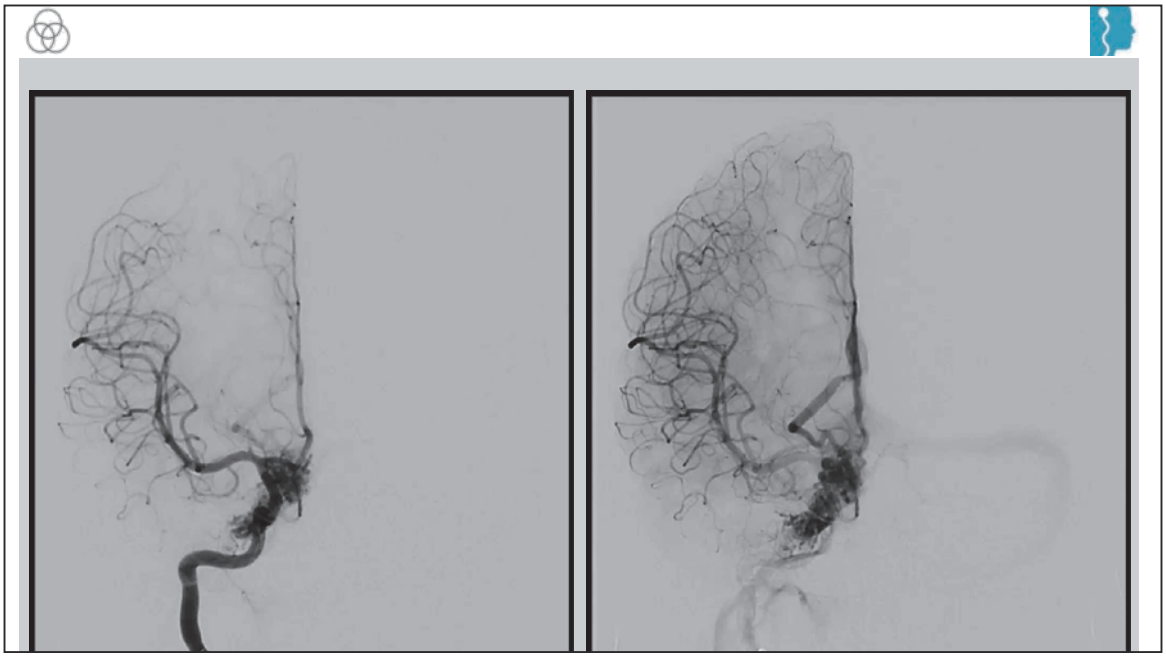

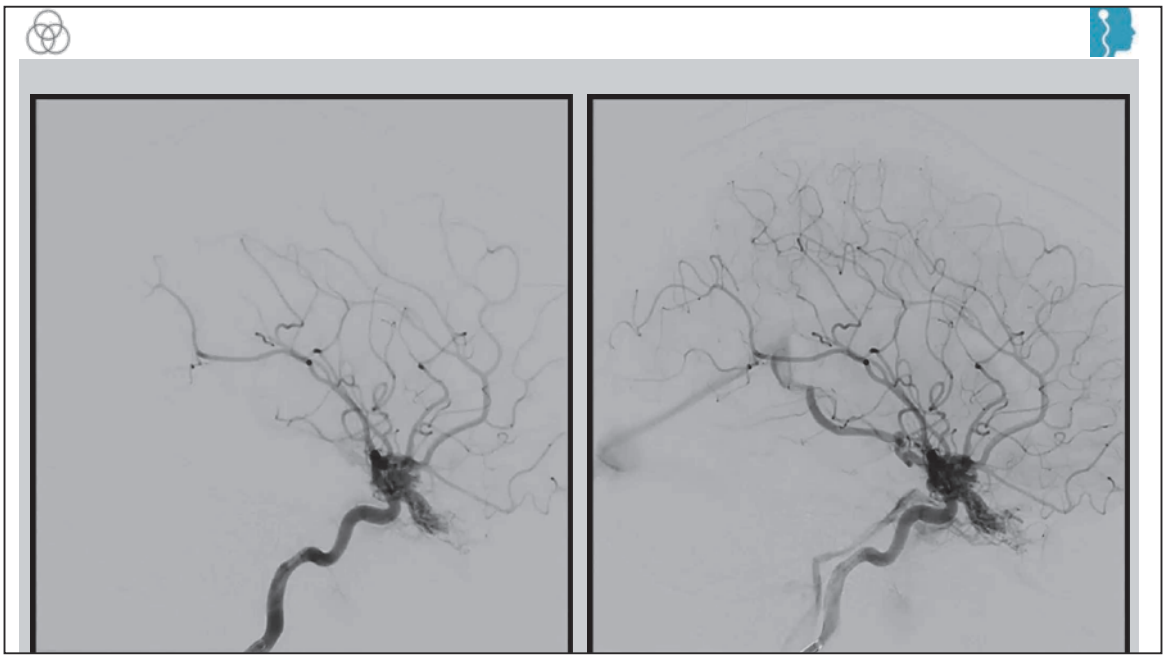

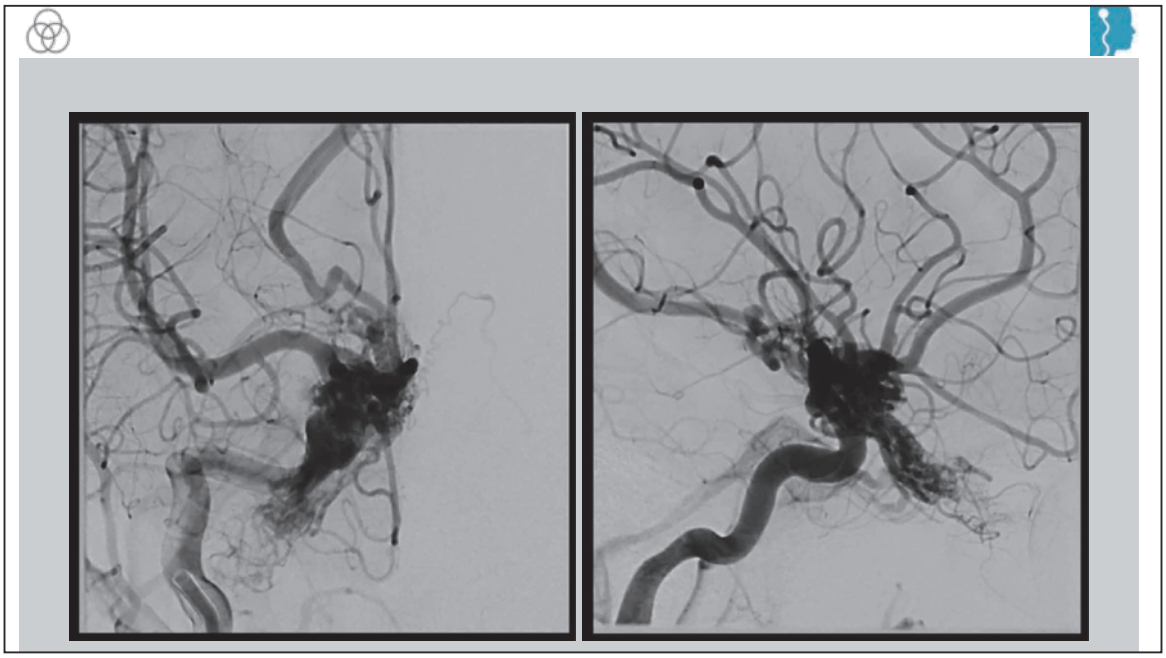

Lenticulo-striate

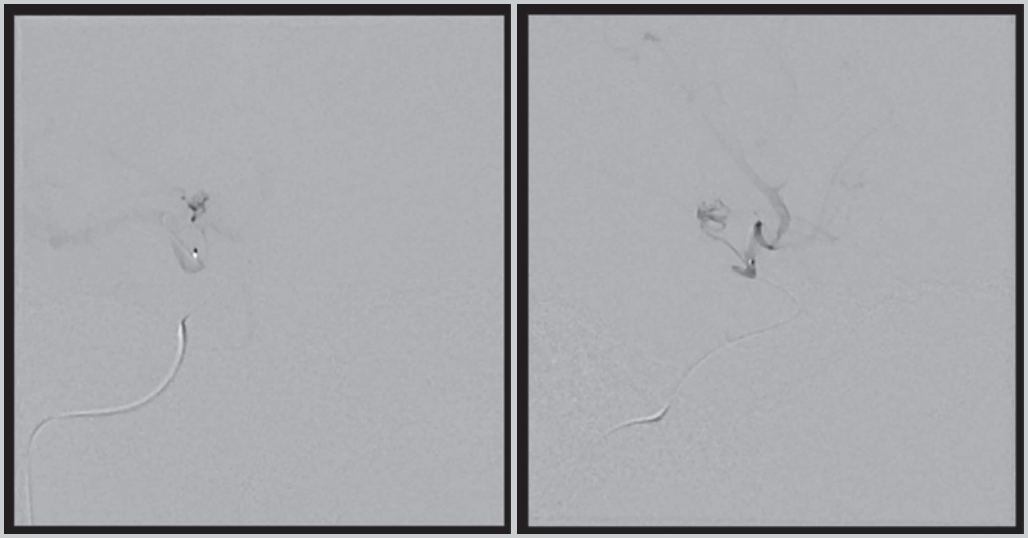

Distal ophtalmic art

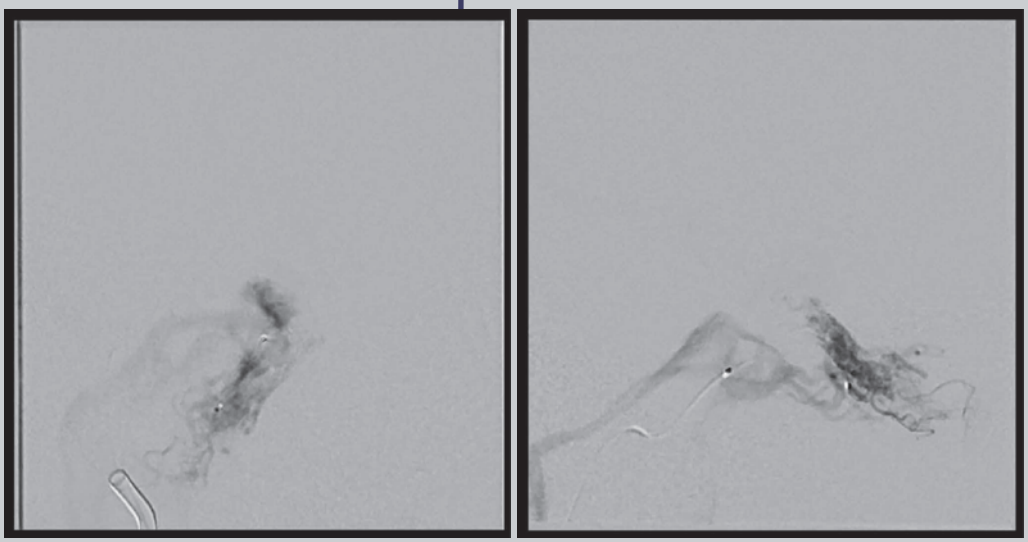

Proximal ophtalmic art.

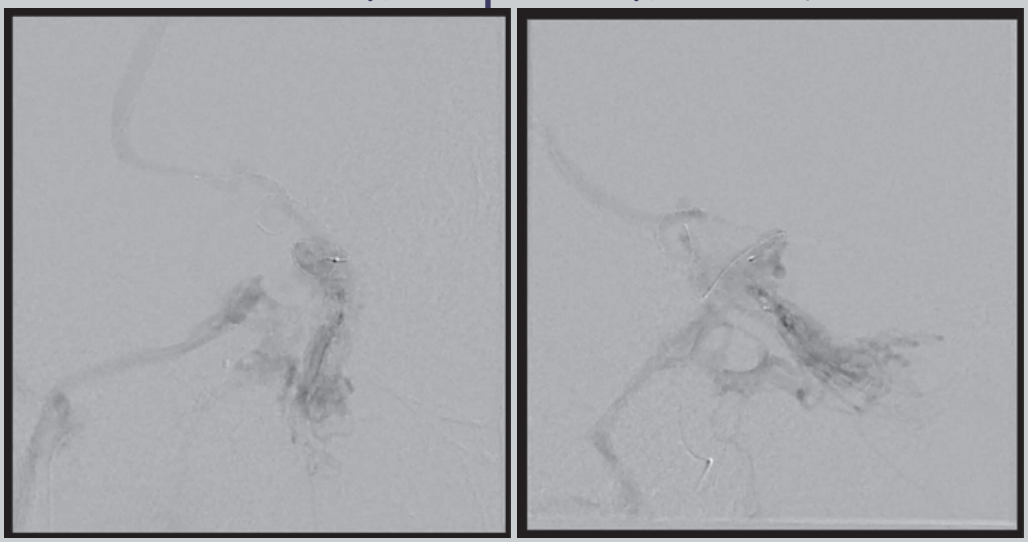

症例検討Ⅳ

症例 11　Convexity (pararagtial) dAVF

提示　大島 幸亮　石岡循環器科脳神経外科病院　脳神経外科

ALICE 2021

Convexity (parasagittal) dAVF

Department of Neurosurgery, Ishioka cardioneurosurgical hospital[1]
Department of Neurosurgery, Showa Yokohama Northern hospital[2]

Kousuke Oshima[1]　Tomoaki Terada[2]

ALICE 2021

Case　64 y Male
C.C. Disturbance of consciousness,Lt.hemiparesis
O/C Partial epilepsy (lt.face and U/E)
Findings : B.P. 190/110
JCS : 3 Lt.hemipares (U/E : 1/V L/E : 3/V)

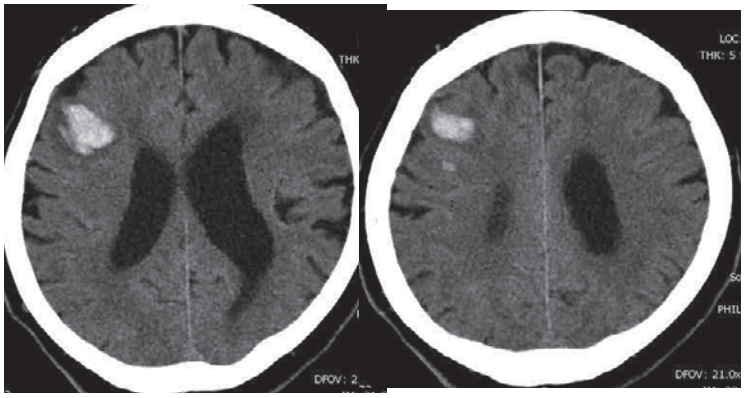

CT on admission

ALICE 2021

MRI CTA

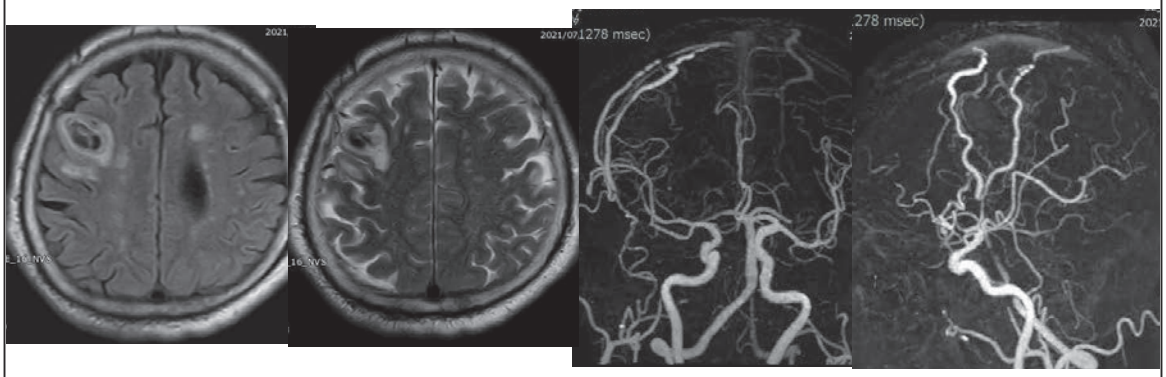

ALICE 2021

Rt. ECAG A-P

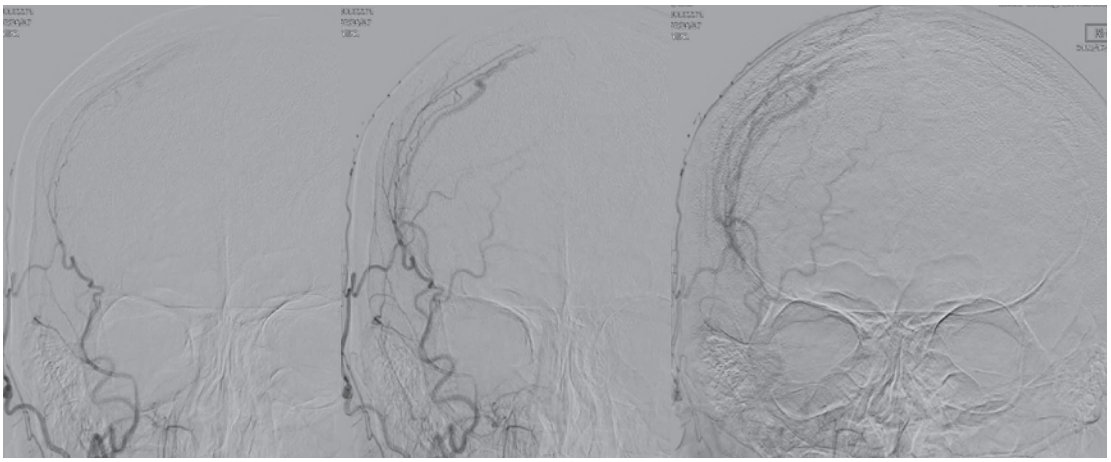

ALICE 2021

Rt. ECAG Lateral

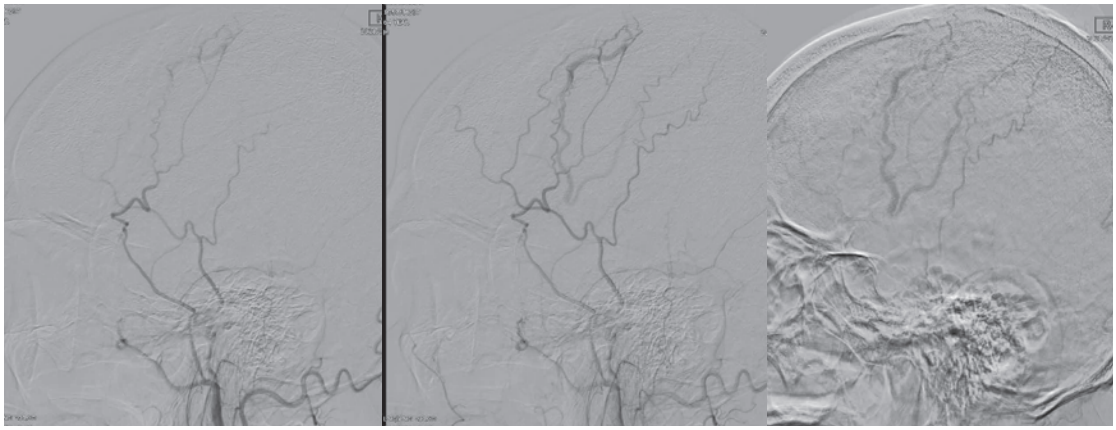

ALICE 2021

Lt. ECAG A-P

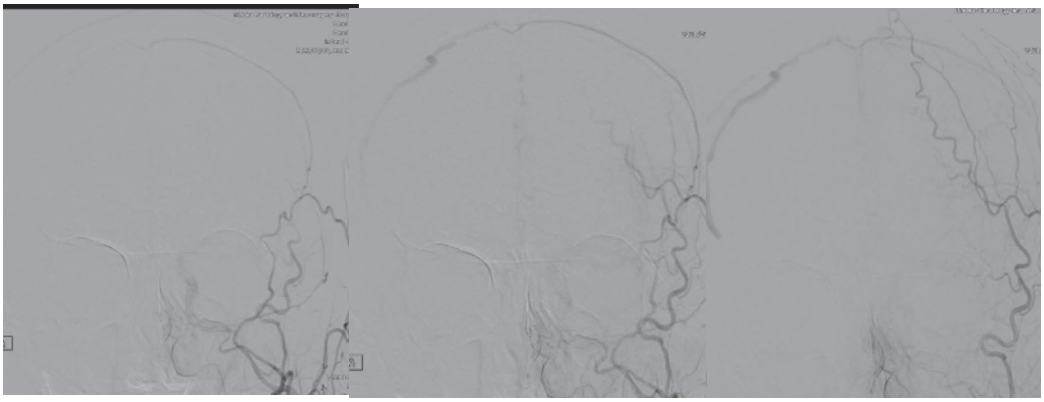

ALICE 2021

Rt. ICAG Lateral

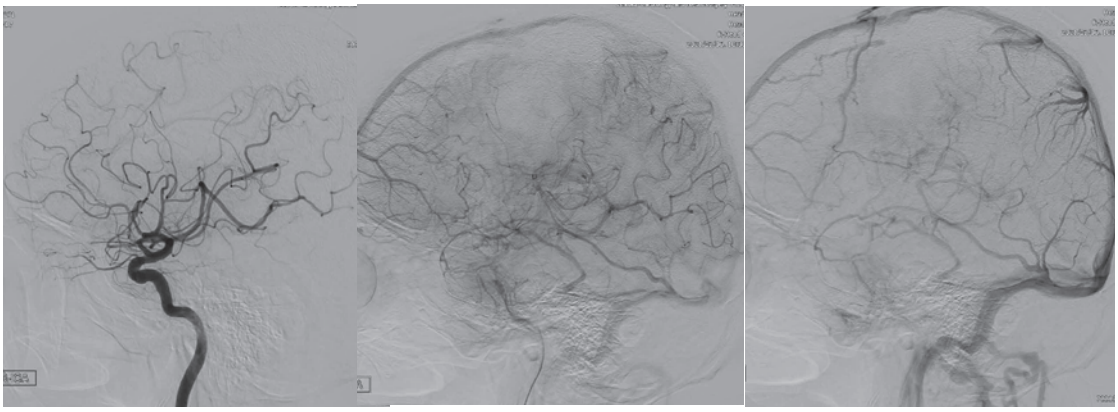

ALICE 2021

ECAG 3D-RA

ALICE 2021

Schema in this case

予備

症例　MCA AN

René Chapot　Alfried Krupp Hospital

- 35 yo woman
- Unruptured MCA Aneurysm

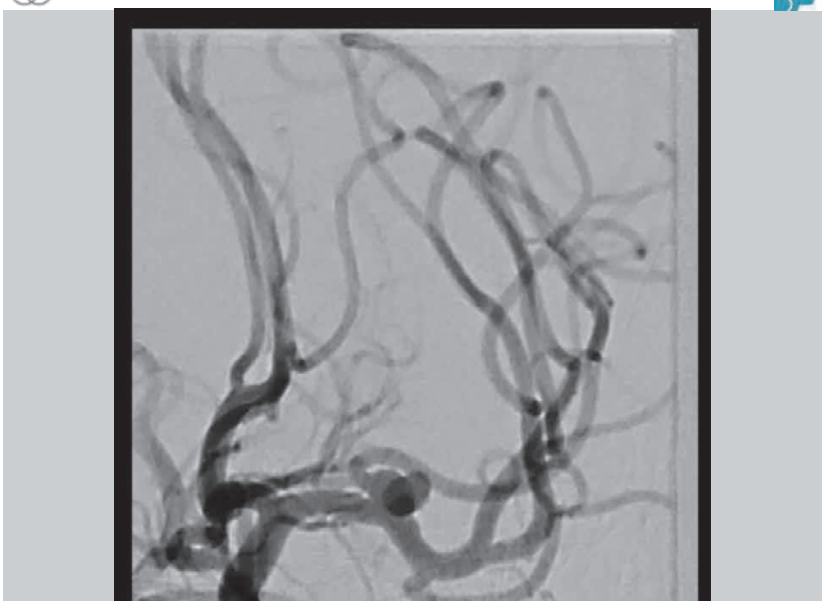

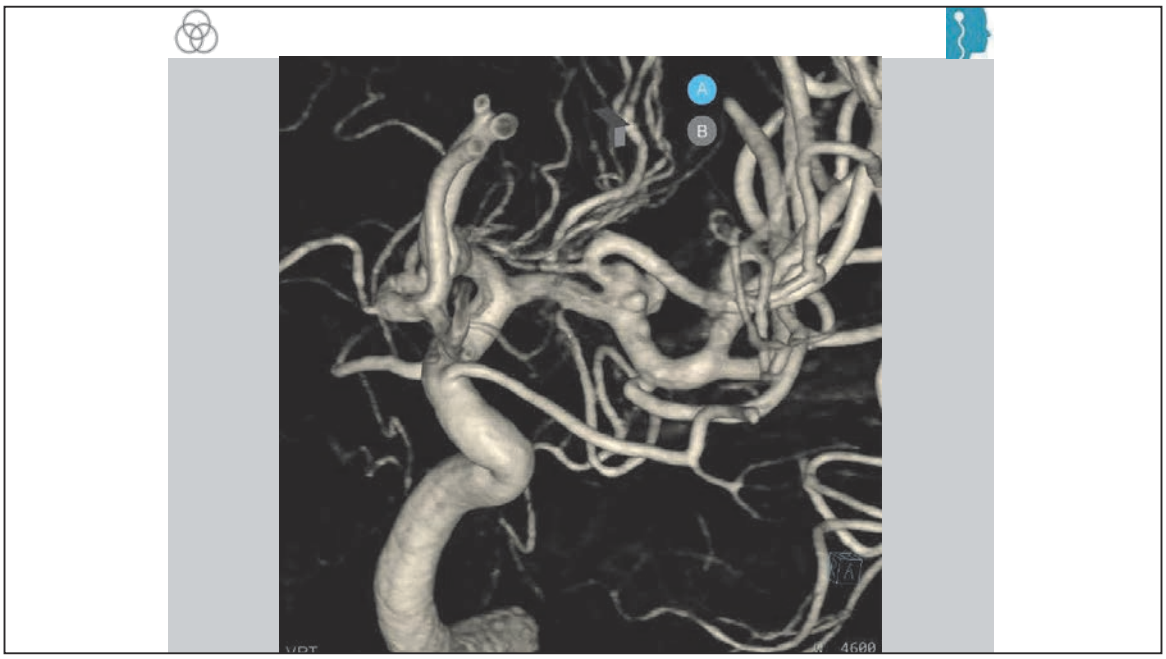
A
B
VRT
W 4600

予備

症例　AVM (corpus callosum)

René Chapot　Alfried Krupp Hospital

- Ruptured AVM diagnosed 6 months earlier
- Spetzler 4
- Clinically no deficit
- Psychomotor testing : delayed response

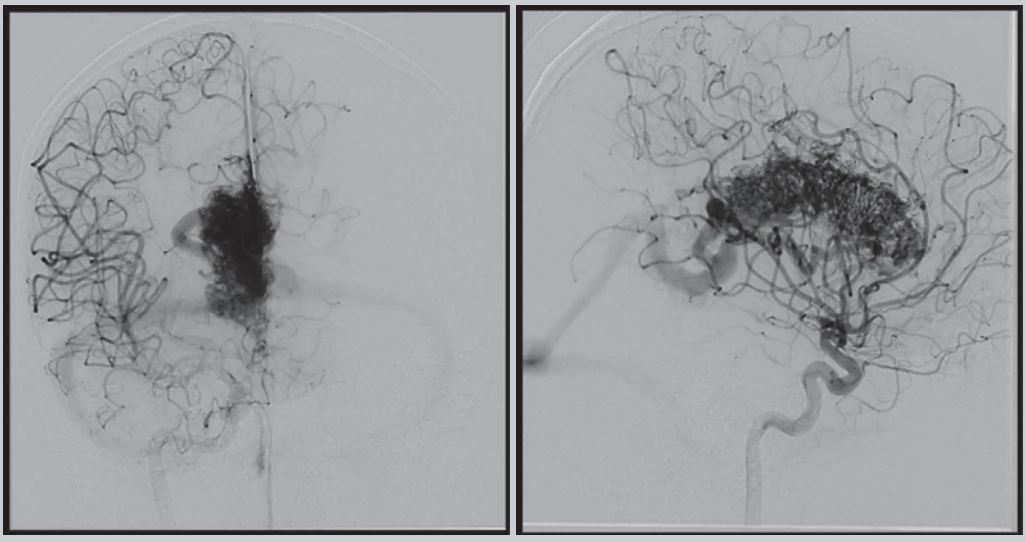

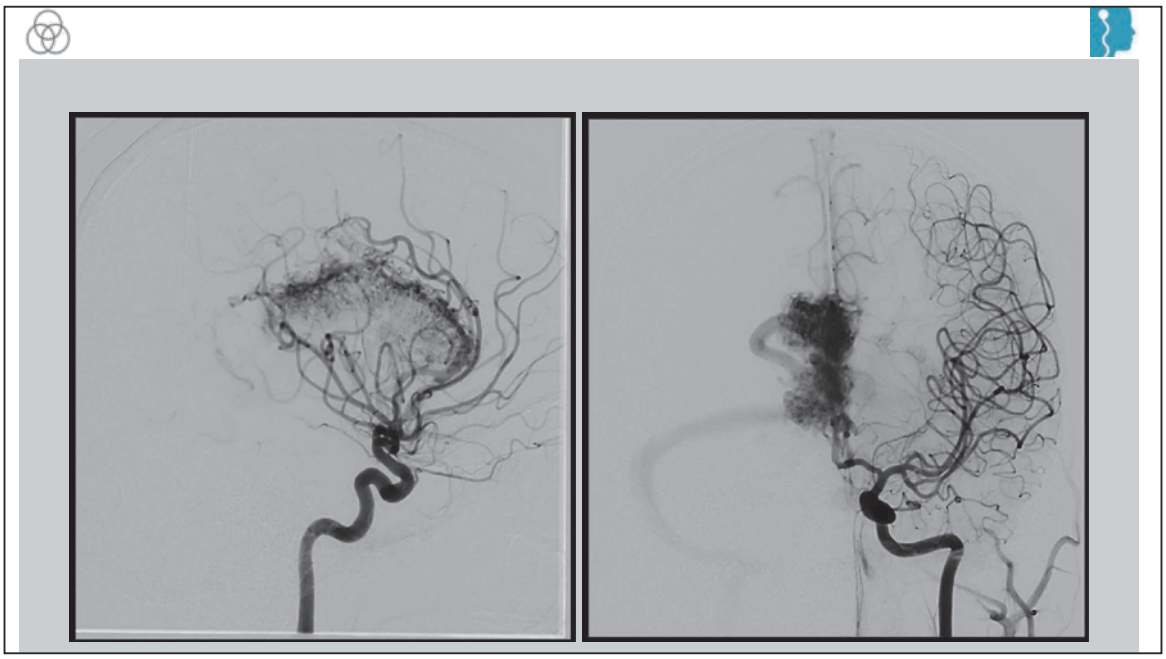

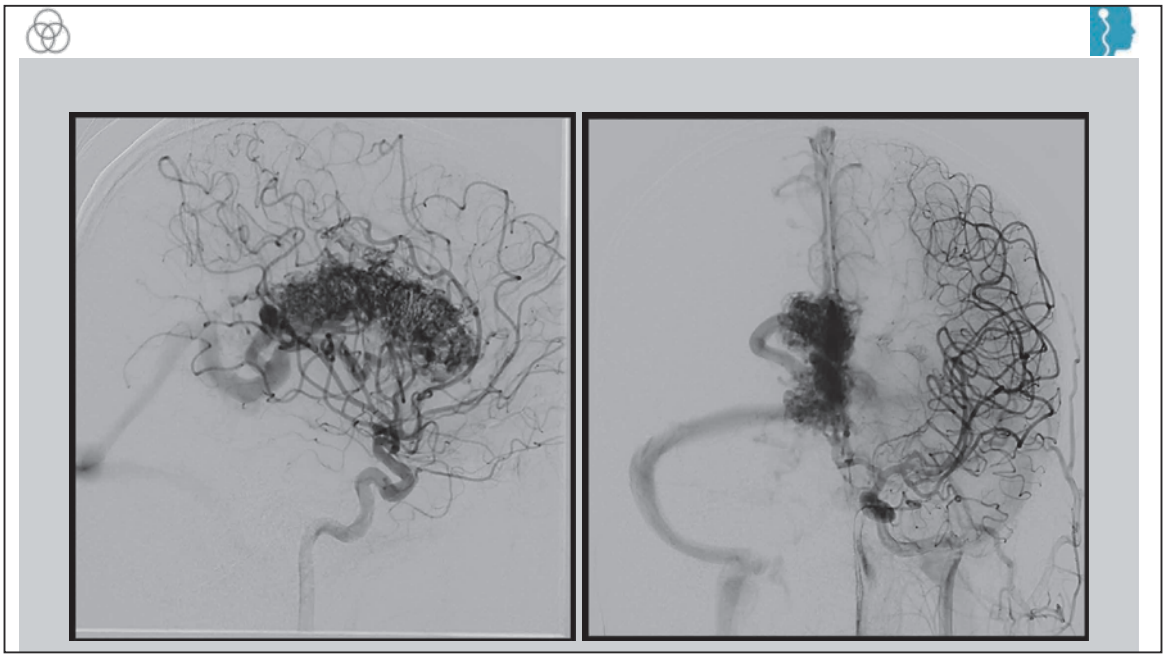

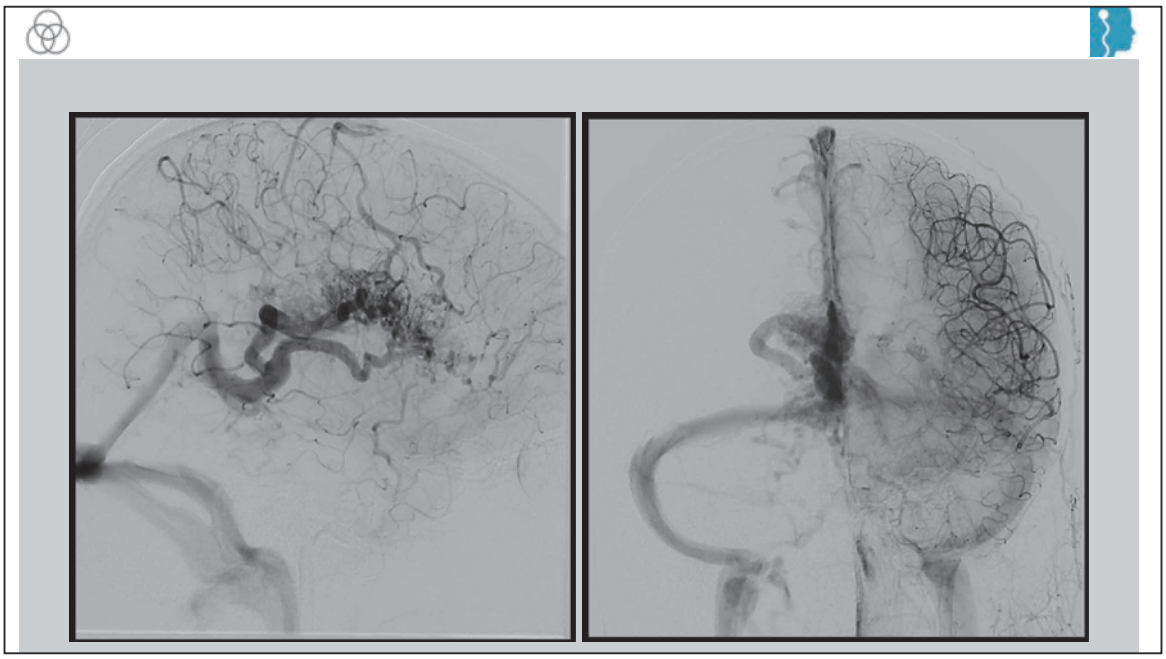

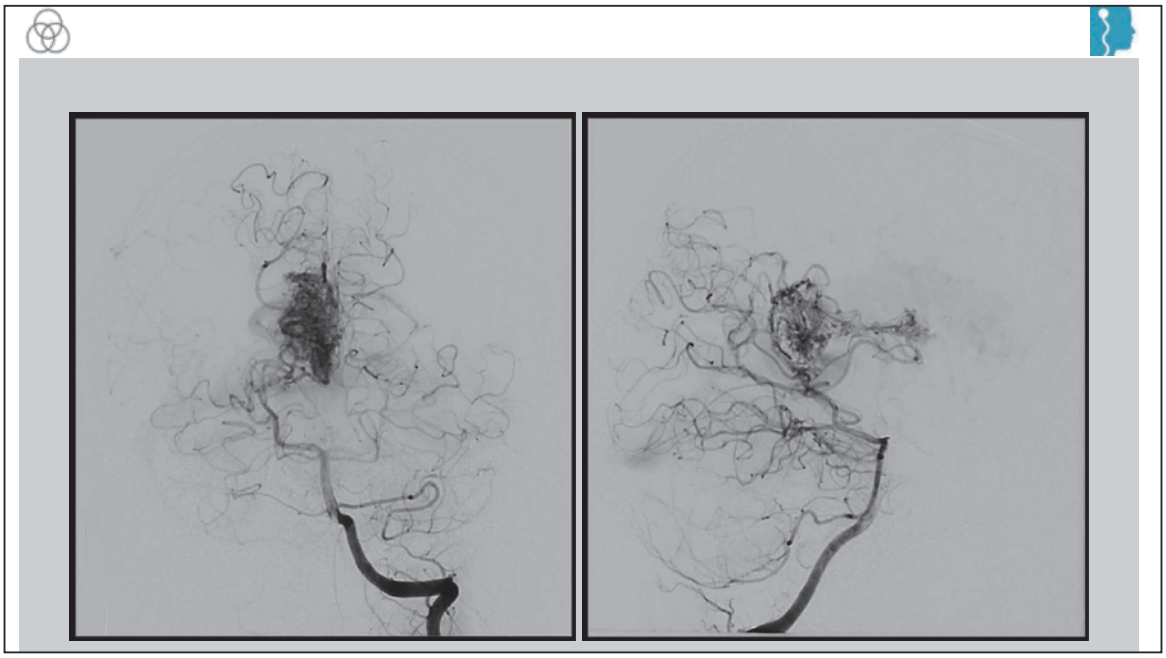

予備

症例　BA trunk AN

和歌山ろうさい病院

Alice Tokyo 2021
How I do it? Session

Ruptrured aneurysm associated with fenestrated basilar artery

Wakayama Rosai Hospital
Hideo Okada, Tomoaki Terada

Alice Tokyo 2021
How I do it? Session

Case: 53 female

Past History:

34 y.o.　SAH due to BA fenestration aneurysm.
　　Coil embolization
50 y.o.　Fibromyalgia
51 y.o.　Hypoadrenalism

Present Illness:

2021. May 14,　Sudden Headache, admitted to nearby hospital.

2008

6 years after
coil embolization

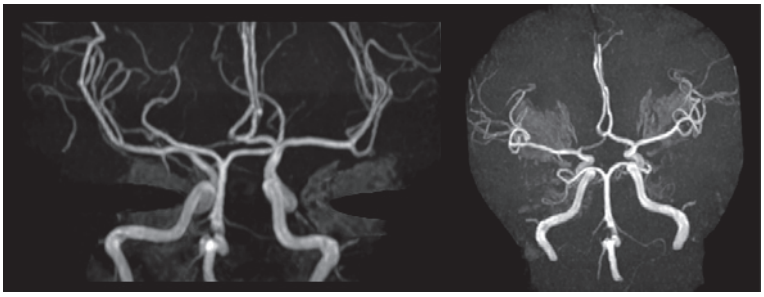

2020

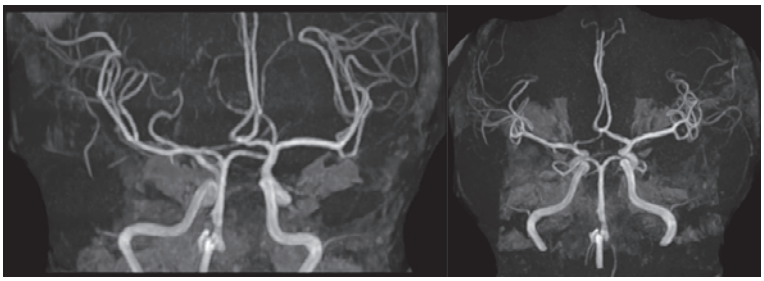

Day0. Head CT

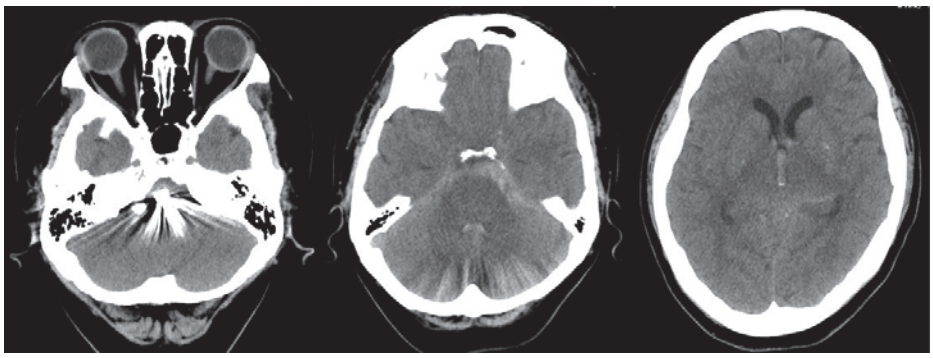

Day1. Catheter angiography

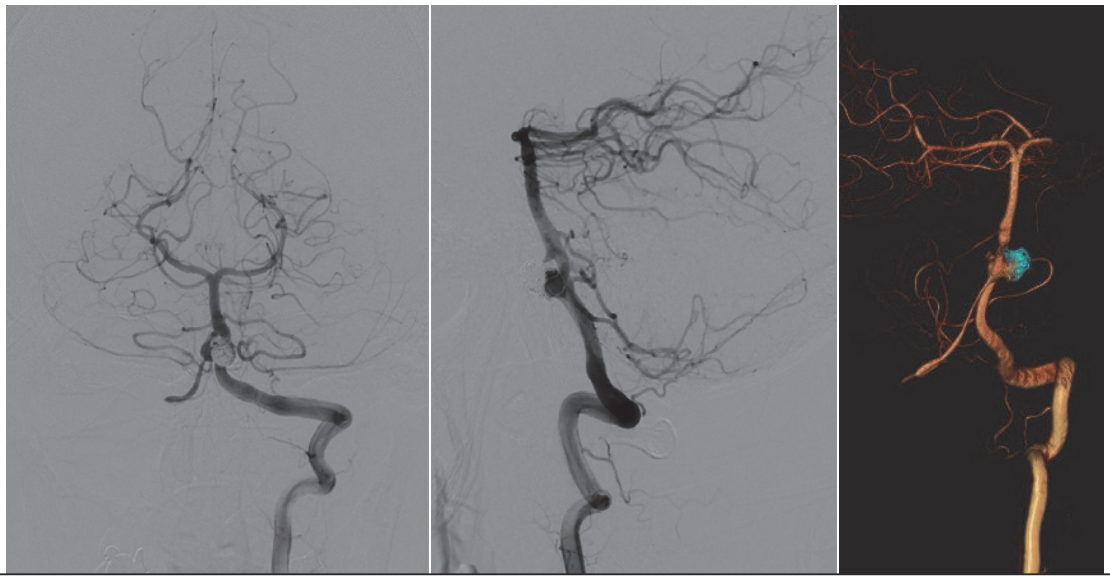

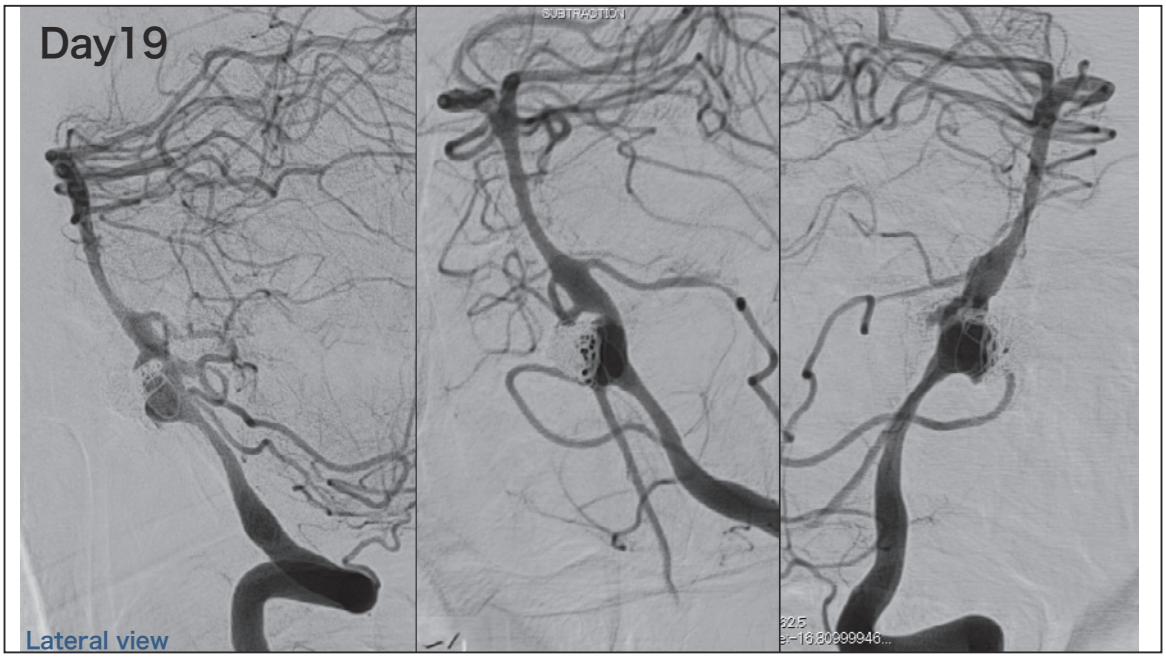

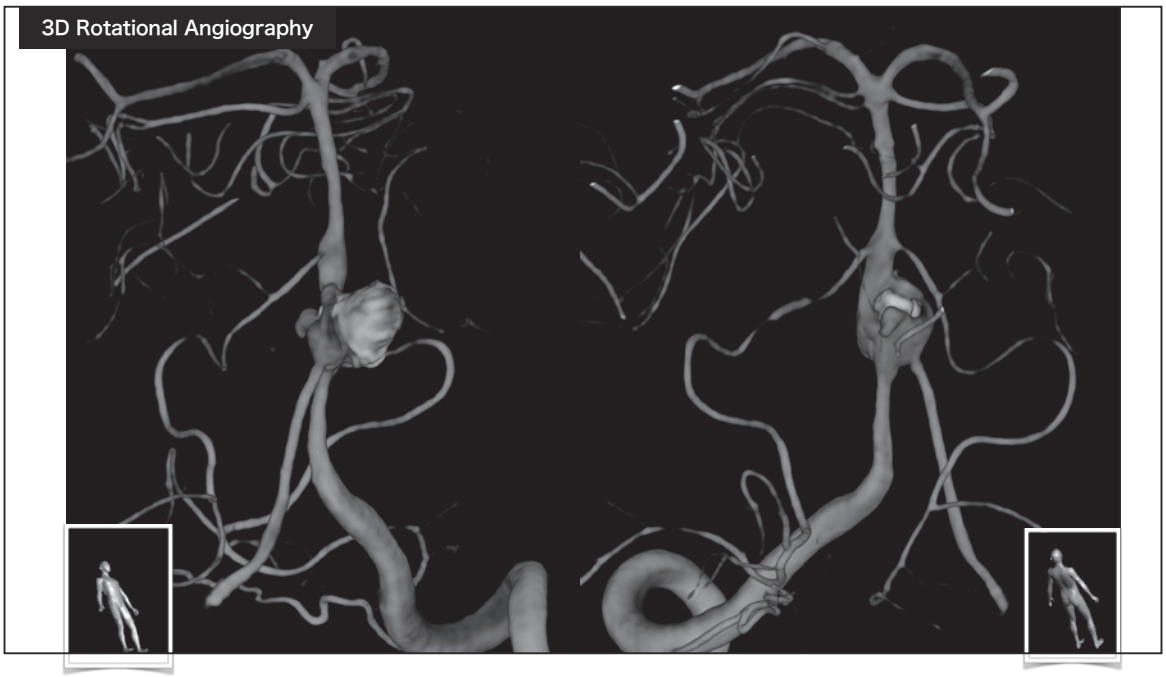
3D Rotational Angiography


24.3 mm
9.7 mm
2.0 mm
1.2 mm
2.7 mm
2.6 mm
1.1 mm
1.9 mm

予備

症例　Paraclinpid AN

昭和大学藤が丘病院　脳神経外科

Case: ICA paraclinoid large AN

- 産業医科大学　脳卒中血管内科　田中優子
- 昭和大学藤が丘病院　脳神経外科　長塚大騎、津本智幸
- 昭和大学横浜市北部病院　脳神経外科　寺田友昭

ALICE Tokyo 2021

57歳女性

右視力低下、右視野障害にて発症

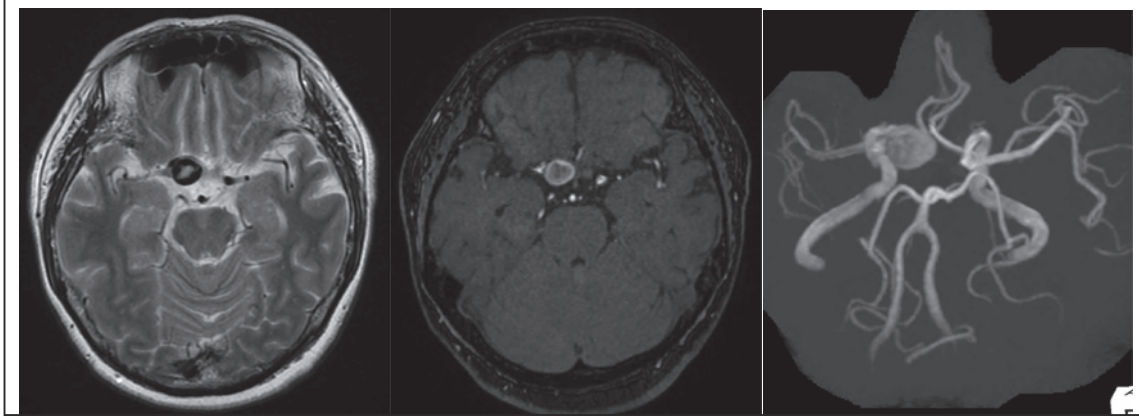

ALICE 2021

MRI

CTA

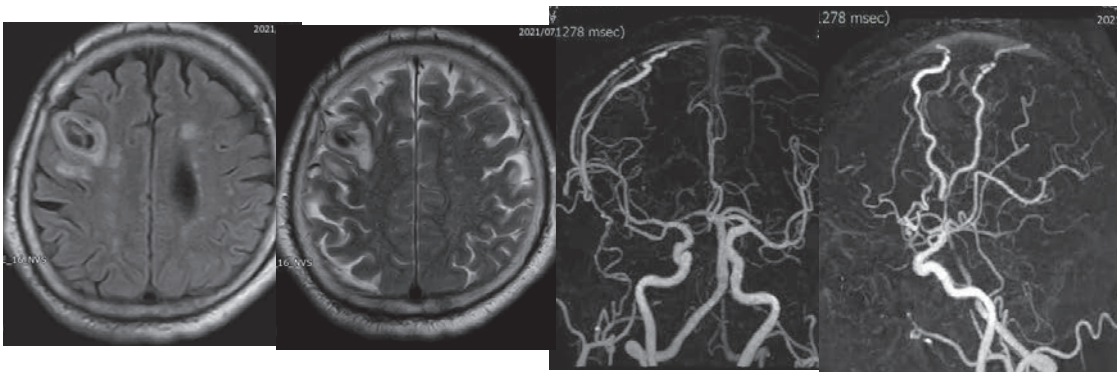

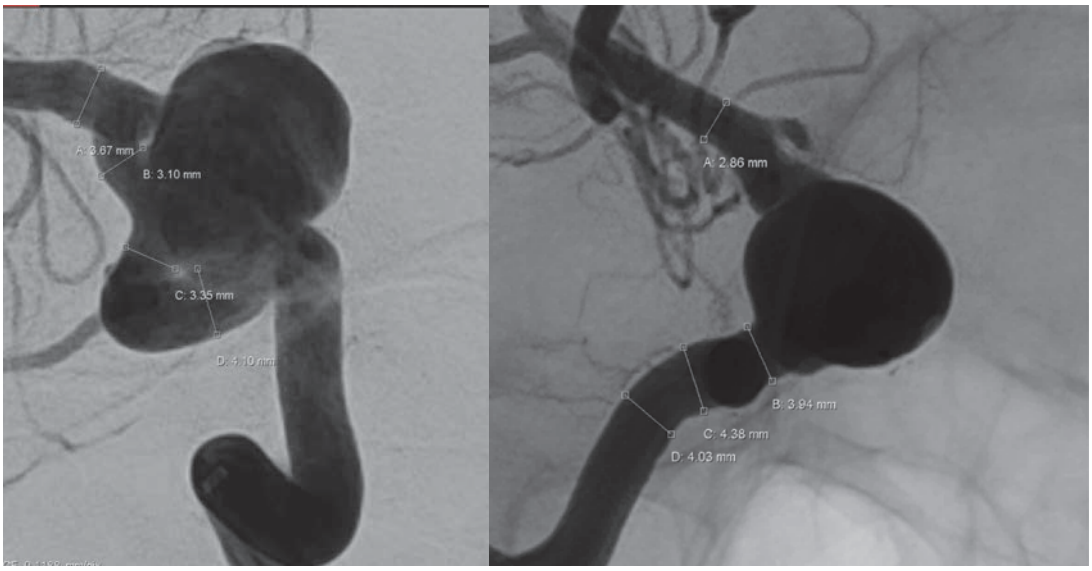

1回目治療(2020/10/26)

6F Shuttleシース
Sophia select 5F 115cm

Headway plus
Chikai14
FRED 4mm 32/26

Scepter XC 4*11

Tactics 3.2/3.4F 120cm
SL-10 pre-shaped J
Chikai 14

Target XL 360 Standard 12*45
Target XL 360 Standard 12*45
Target XL 360 Standard 10*40
Target XL 360 Soft 9*30
Target XL 360 Soft 9*30

治療後経過

- 治療１ヶ月後より視力低下が進行
- ステロイドパルス２回(2020/12/25, 2021/2/26)行うも効果なし

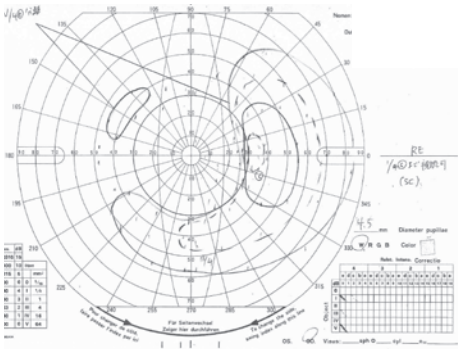

2020/12/28　POD63

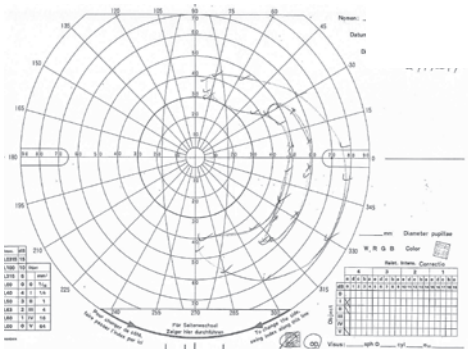

2020/2/25 POD122

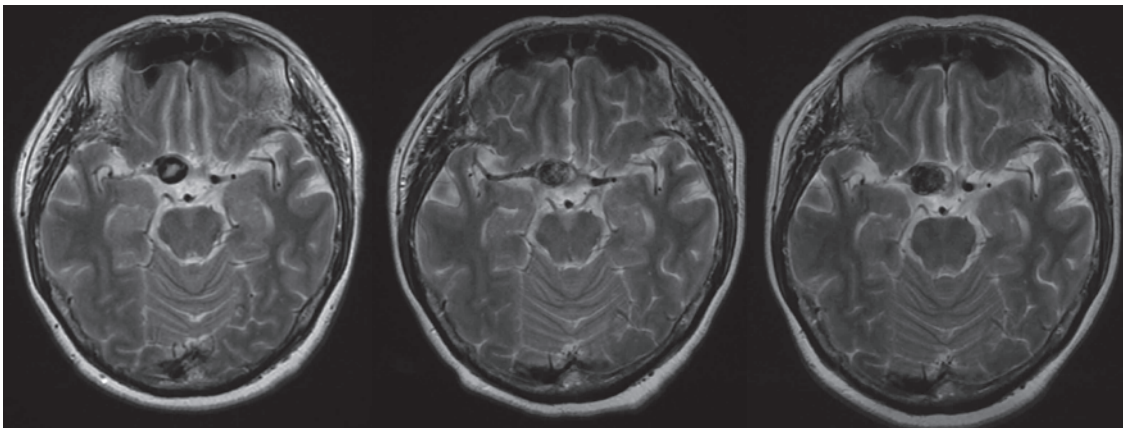

術前　　POD62(2020/12/26)　POD112(2021/2/25)

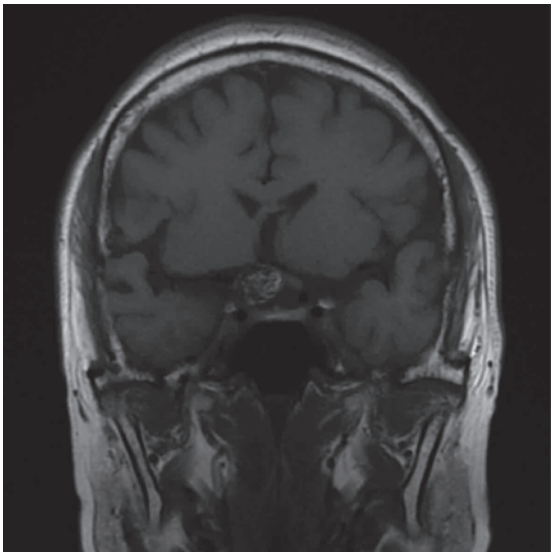

POD44(2020/12/09)

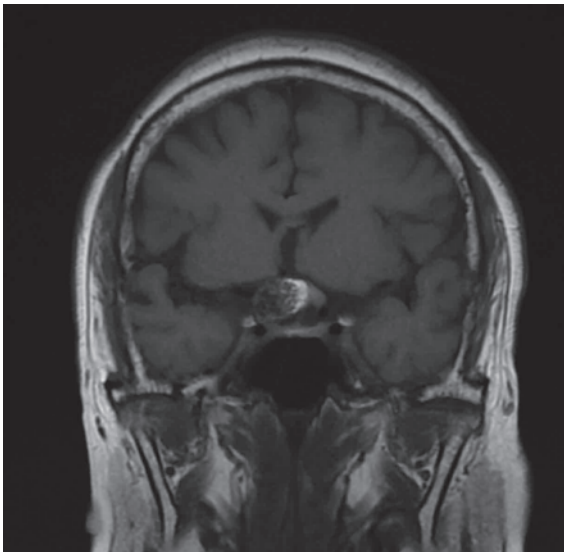

POD112(2021/2/25)

協賛企業一覧（敬称略、2021 年 8 月 31 日現在）

朝日インテック株式会社
株式会社カネカメディックス
シーメンスヘルケア株式会社
テルモ株式会社

BEAR Skull Fit

高いフィット感のFINE

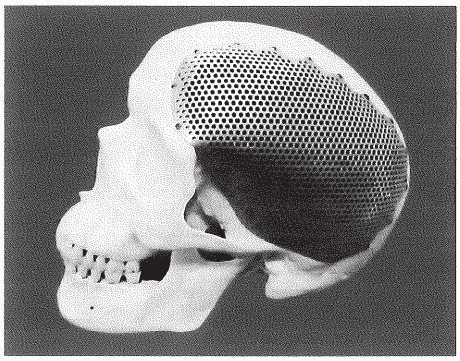

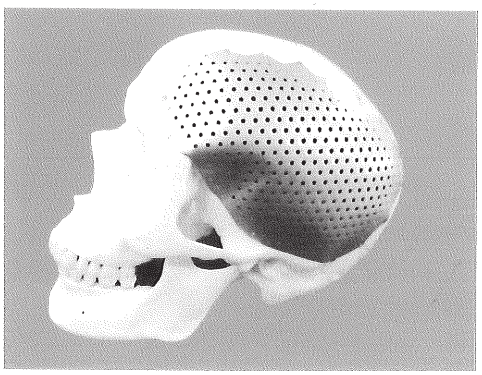

- ●プレート厚　0.8mm 0.6mm
- ●患者様の皮膚状態に合わせた曲率、厚さで製作します。
- ●スクリューにて固定するため、プレート装着が容易であり、頭蓋に強固に固定ができます。
- ●患者様状態に合わせたパターンを採用することにより、プレートの皮膚への露出が低減されます。

NS03　PLATE　SYSTEM
*NS03/*未滅菌

患者様負担軽減を考えたNS03プレートシステム

- ・薄型（t0.3mm）プレート
- ・プレート強度のUP
- ・豊富なサイズバリエーション
- ・滅菌済・未滅菌の選択可能



BEAR 株式会社ベアーメディック
本社工場 〒319-3526 茨城県久慈郡大子町大子1361
東京営業所 〒113-0034 東京都文京区湯島2-31-24 湯島ベアービル
TEL.03-3818-4041(代) FAX.03-3818-4042
その他の商品に関する情報はホームページをご覧ください。
http://www.bearmedic.co.jp/

選択的直接作用型第Xa因子阻害剤

イグザレルト®錠・OD錠・細粒分包 10mg 15mg

Xarelto®（リバーロキサバン）

薬価基準収載

処方箋医薬品（注意－医師等の処方箋により使用すること）

効能又は効果、用法及び用量、警告・禁忌を含む使用上の注意等につきましては、製品添付文書をご参照ください。

製造販売元［文献請求先及び問い合わせ先］
バイエル薬品株式会社
大阪市北区梅田2-4-9 〒530-0001
https://byl.bayer.co.jp/
［コンタクトセンター］ 0120-106-398
<受付時間> 9:00～17:30（土日祝日・当社休日を除く）

2020年12月作成

PP-XAR-JP-1840-04-08

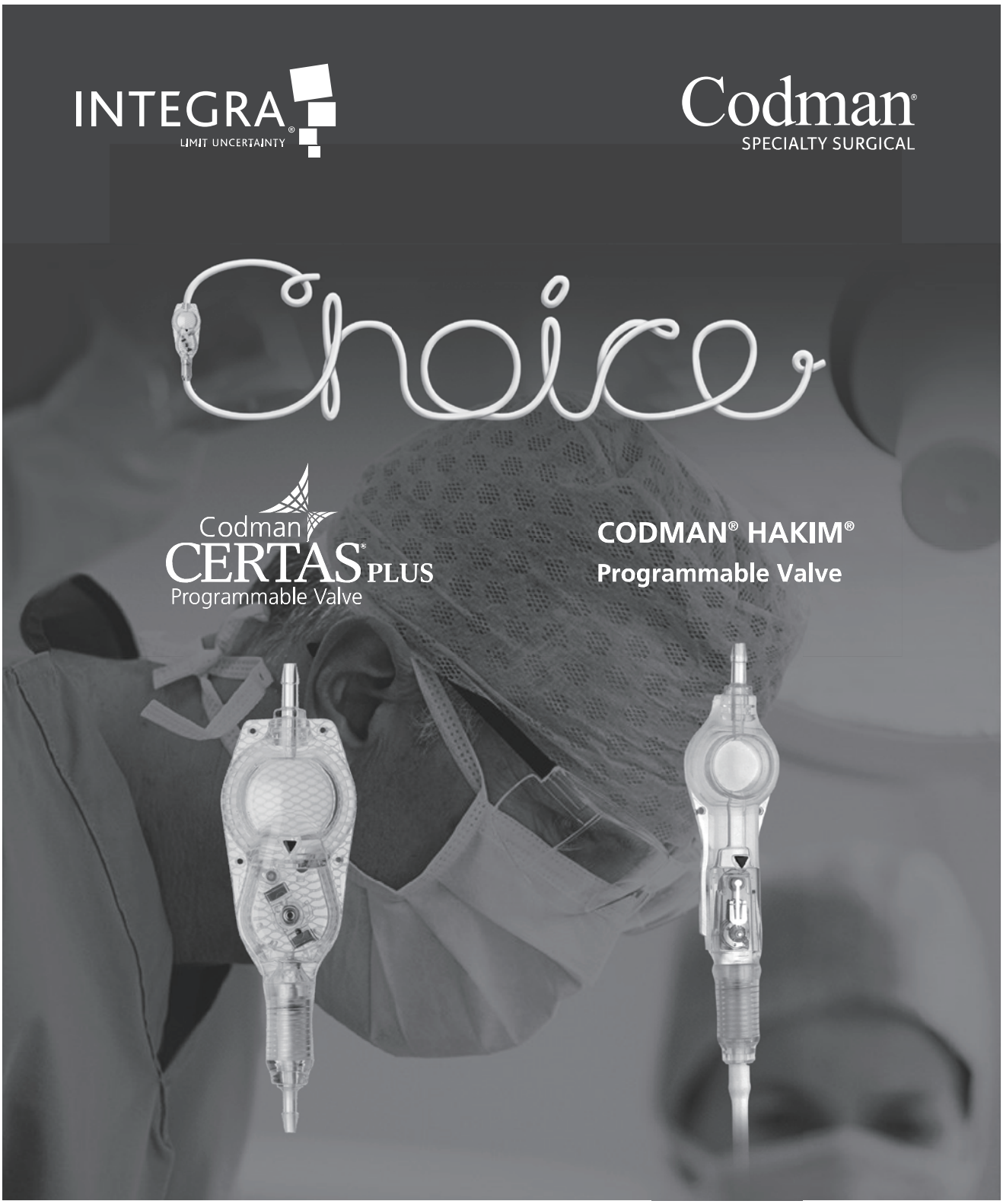

製造販売元

Integra Japan株式会社

〒107-0052 東京都港区赤坂1-7-1 赤坂榎坂ビル
TEL:03-6809-0235 FAX:03-6809-0236

販 売 名:CODMAN CERTAS Plus 圧可変式バルブ
承認番号:22700BZX00401000
販 売 名:HAKIMバルブ
承認番号:21300BZY00297000

balt
inspiring innovation

MAGIC & BALTACCI

FLOW-DEPENDENT MICROCATHETERS

中心循環系マイクロカテーテル

バルト マジック カテーテル
&
バルタッチ

1.2F
1.5F
1.8F

先端部ほど柔軟性があるため
目的血管へのアプローチをサポートします!!

信頼をかたちに
シーマン株式会社
https://www.sheen-man.co.jp

本　　社　大阪市北区東天満1丁目12番10号　〒530-0044　TEL(06)6354-7702　FAX(06)6354-7114
東京支店　東京都千代田区神田東松下町45番地　〒101-0042　TEL(03)5207-3521　FAX(03)5207-3522
九州支店　福岡市博多区祇園町1番40号　〒812-0038　TEL(092)283-7400　FAX(092)283-7401
名古屋営業所　名古屋市中区丸の内1丁目16番8号　〒460-0002　TEL(052)218-7337　FAX(052)218-7338

販　売　名:バルト マジック カテーテル
承認番号:20400BZY00608000
販　売　名:バルタッチ
承認番号:21600BZY00650000
製造販売元:スーガン株式会社

THE NEW VALUE FRONTIER

KYOCERA

超高分子量ポリエチレン頭蓋骨用プレート

SKULPIO®

薄くても強く、厚くしても軽い

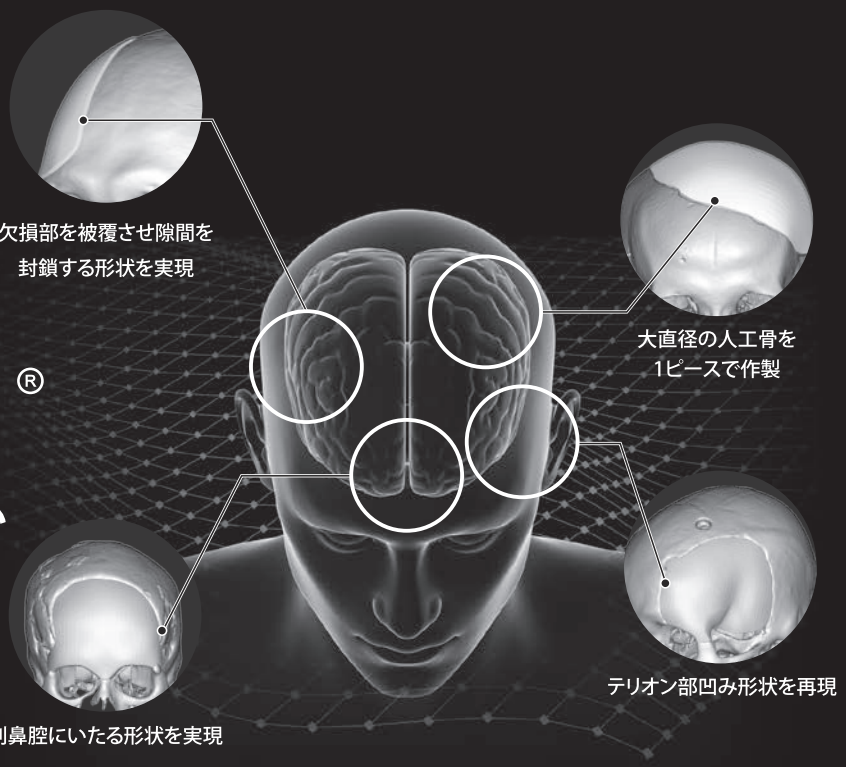

1 超高分子量ポリエチレン製　2 高い衝撃強度※1　3 軽量化を実現※2　4 専用のプレート・スクリューで固定

※1 アイゾット法により破壊されない材料　※2 アパタイトの比重3.2に対して0.93

ポリエチレン人工骨Ⓖ（医療機器承認番号：20500BZZ00683000）

京セラ株式会社
京都市伏見区竹田鳥羽殿町6番地　〒612-8501　Tel:075-778-1980　Fax:075-778-1981
https://www.kyocera.co.jp/prdct/medical/index.html

– – – –

– – – –

– – – –